

1. Паспорт фонда оценочных средств

дисциплина Ортодонтия
по специальности 31.08.77 Ортодонтия

№ п/п	Контролируемые разделы (темы) дисциплины	Код контролируемой компетенции	Результаты обучения по дисциплине	Наименование оценочного средства	
				вид	количество
1	Раздел 1. Организация стоматологической помощи	УК-1, УК-2, УК-3, ПК-1, ПК-2, ПК-3, ПК-4, ПК-5, ПК-6, ПК-7, ПК-8, ПК-9, ПК-10, ПК-11, ПК-12, ПК-13	<p>Знать: методику проведения сбора жалоб пациента с аномалиями зубочелюстной системы, опроса, внешнего осмотра и осмотра полости рта; антропометрических измерений моделей челюстей; кефалометрических измерений (анализ телерентгенограммы в боковой и прямой проекциях), изучения компьютерных томограмм лицевого скелета и ВНЧС, методику изучения жевательной эффективности, функции мышц и пародонта. Знать правила составления плана ортодонтического лечения.</p> <p>Уметь: Проводить осмотр, назначение дополнительных методов исследования. Анализировать данные полученные в ходе проведения внешнего осмотра и осмотра полости рта; антропометрических измерений моделей челюстей и кефалометрических измерений, изучения компьютерных томограмм лицевого скелета и ВНЧС, изучения жевательной эффективности, функции мышц и пародонта. Составлять план ортодонтического лечения.</p> <p>Владеть: методикой проведения обследования ортодонтического пациента, оформления медицинской карты ортодонтического больного форма №043/у-1.</p>	Тесты Ситуационные задачи	500 38
2	Раздел 2. Развитие структур головы и		<p>Знать: Использование стоматологических инструментов при осмотре пациентов с аномалиями зубочелюстной системы.</p>	тесты	40

	шеи	Современные ортодонтические аппараты применяемые при лечении и стабилизации результатов лечения пациентов с аномалиями зубочелюстной системы. Методику лечения с применением брекет-системы, причины рецидива заболеваний, методы стабилизации достигнутого результата. Уметь: Проводить комплекс мероприятий направленных на предупреждение развития аномалий зубочелюстной системы: просветительская работа, назначение, проведение и контроль миогимнастики. Проводить фиксацию, активацию и коррекцию современных ортодонтических аппаратов при лечении пациентов с аномалиями ЗЧС. Проводить наложение и фиксацию ретенционных аппаратов. Владеть: Методикой проведения комплекса мероприятий направленных на предупреждение рецидива аномалий зубочелюстной системы. Владеть методикой фиксации, активации и коррекцию современных ортодонтических аппаратов при лечении пациентов с аномалиями ЗЧС. Владеть методикой наложения и фиксации ретенционных аппаратов.		
3	Раздел 3. Профилактика аномалий и деформаций челюстно-лицевой области	Знать: методологию абстрактного мышления для систематизации патологических процессов, построения причинно-следственных связей развития патологических процессов правила управления коллективом, толерантности восприятия социальных, этнических, конфессиональных и культурные различий; основы педагогической деятельности по программам среднего и высшего медицинского образования или среднего и высшего фармацевтического образования, а	тесты	40

		<p>также по дополнительным профессиональным программам для лиц, имеющих среднее профессиональное или высшее образование в порядке, установленном федеральным органом исполнительной власти, осуществляющим функции по выработке государственной политики и нормативно-правовому регулированию в сфере здравоохранения.</p> <p>принципы санитарно-просветительную работы среди населения (индивидуальные и групповые беседы, лекции, мастер-классы, стендовые доклады);</p> <p>методику сбора и медико-статистический анализа информации о стоматологической заболеваемости; выполнения сбора и анализ жалоб пациента, данных его анамнеза, результатов осмотра, лабораторных, инструментальных, в целях распознавания состояния или установления факта наличия или отсутствия стоматологического заболевания</p> <p>Правила и последовательность обследования пациента с аномалиями зубочелюстной системы.</p> <p>Тактику ортодонтического лечения пациентов с аномалиями и деформациями зубочелюстной системы. Планировать конструкции ортодонтических аппаратов для лечения, профилактики и ретенции результатов лечения.</p> <p>Уметь:</p> <p>систематизировать патологические процессы, выявлять причинно-следственные связи развития патологических процессов для постановки диагноза и составления программы лечения пациента</p> <p>анализировать выявленные в результате обследования пациента симптомы, синдромы, патологические изменения</p> <p>управлять коллективом, толерантно воспринимать социальные, этнические, конфессиональные и</p>		
--	--	---	--	--

		<p>культурные различия; проводить педагогическую деятельность по программам среднего и высшего медицинского образования или среднего и высшего фармацевтического образования, а также по дополнительным профессиональным программам для лиц, имеющих среднее профессиональное или высшее образование в порядке, установленном федеральным органом исполнительной власти формировать, контролировать группы для занятий миогимнастикой. Назначать и корректировать комплексы миогимнастических упражнений.</p> <p>формировать у населения мотивацию, направленную на сохранение и укрепление своего здоровья и здоровья окружающих; формировать навыки здорового образа жизни у пациентов и персонала;</p> <p>проводить сбор и медико-статистический анализ информации о стоматологической заболеваемости; выполнять сбор и анализ жалоб пациента, данных его анамнеза, результатов осмотра, лабораторных, инструментальных, в целях распознавания состояния или установления факта наличия или отсутствия стоматологического заболевания</p> <p>Собирать и анализировать жалобы пациента, данных его анамнеза, результатов осмотра и дополнительных методов исследования для установления факта наличия или отсутствия аномалий зубочелюстной системы</p> <p>Применять Международную статистическую классификацию болезней</p> <p>Проводить активацию аппаратов для лечения аномалий зубочелюстной системы. Просить изменения в конструкции аппаратов исходя из изменяющейся клинической картины.</p>		
--	--	---	--	--

		<p>планировать тактику ортодонтического лечения пациентов с аномалиями и деформациями зубочелюстной системы. Планировать конструкции ортодонтических аппаратов для лечения, профилактики и ретенции результатов лечения провести в случае необходимости не прямой массаж сердца и искусственное дыхание, инфузионную терапию; провести экстренную медикаментозную терапию по показаниям антибиотиков, анальгетиков, вазопрессоров, бронхолитиков, гормональных препаратов, антидотов при отравлениях, гемостатические.</p> <p>Владеть: методологией абстрактного мышления для постановки диагноза путем систематизации патологических процессов, построения причинно-следственных связей развития патологических процессов методологией анализа элементов полученной информации (выявленных симптомов, синдромов, патологических изменений) в результате обследования пациента методологией синтеза полученной информации (выявленных симптомов, синдромов, патологических изменений) для постановки диагноза и выбора лечения на основе современных представлений о взаимосвязи функциональных систем организма, уровнях их регуляции в условиях развития патологического процесса готовностью к управлению коллективом, толерантно воспринимать социальные, этнические, конфессиональные и культурные различия</p> <p>методами управления коллективом, толерантности восприятия социальных, этнических, конфессиональных и культурные</p>	
--	--	--	--

		<p>различий; готовность к участию в педагогической деятельности по программам среднего и высшего медицинского образования методами педагогической деятельности по программам среднего и высшего медицинского образования или среднего и высшего фармацевтического образования, а также по дополнительным профессиональным программам для лиц, имеющих среднее профессиональное или высшее образование в порядке, установленном федеральным органом исполнительной власти, осуществляющим функции по выработке государственной политики и нормативно-правовому регулированию в сфере здравоохранения.</p> <p>методикой проведения диагностики стоматологических заболеваний, патологических состояний пациентов и неотложных состояний.</p> <p>методиками проведения индексов гигиены полости рта по Федорову – Володкиной, по Грину-Вермиллиону; определять вид налета на зубах, зубного камня, его цвет, консистенцию; проводить профилактические медицинские осмотры и диспансерное наблюдение методикой сбора и медико-статистический анализа информации о стоматологической заболеваемости; выполнения сбора и анализ жалоб пациента, данных его анамнеза, результатов осмотра, лабораторных, инструментальных, в целях распознавания состояния или установления факта наличия или отсутствия стоматологического заболевания</p> <p>Методиками обследования пациента для распознавания состояния или установления факта наличия или отсутствия аномалий зубочелюстной системы.</p> <p>Методикой определения у пациентов основных патологических состояний,</p>		
--	--	---	--	--

		<p>синдромов в соответствии с Международной статистической классификацией болезней</p> <p>Тактикой ведения больных с аномалиями зубочелюстной системы</p> <p>тактикой ортодонтического лечения пациентов с аномалиями и деформациями зубочелюстной системы.</p> <p>методикой изготовления несъемных ретенционных аппаратов.</p> <p>контролировать качество изготовления ортодонтических аппаратов в зуботехнической лаборатории. Снимать ортодонтические аппараты после ортодонтического лечения.</p> <p>Планировать конструкцию ретенционного аппарата.</p> <p>Фиксировать ретенционные аппараты в полость рта.</p>		
4	Раздел 4. Обследование ортодонтического пациента	<p>Знать:</p> <p>методологию абстрактного мышления для систематизации патологических процессов, построения причинно-следственных связей развития патологических процессов</p> <p>правила управления коллективом, толерантности восприятия социальных, этнических, конфессиональных и культурные различий;</p> <p>основы педагогической деятельности по программам среднего и высшего медицинского образования или среднего и высшего фармацевтического образования, а также по дополнительным профессиональным программам для лиц, имеющих среднее профессиональное или высшее образование в порядке, установленном федеральным органом исполнительной власти, осуществляющим функции по выработке государственной политики и нормативно-правовому регулированию в сфере здравоохранения.</p> <p>принципы санитарно-</p>	тесты	80

		<p>просветительную работы среди населения (индивидуальные и групповые беседы, лекции, мастер-классы, стендовые доклады); методику сбора и медико-статистический анализа информации о стоматологической заболеваемости; выполнения сбора и анализ жалоб пациента, данных его анамнеза, результатов осмотра, лабораторных, инструментальных, в целях распознавания состояния или установления факта наличия или отсутствия стоматологического заболевания</p> <p>Правила и последовательность обследования пациента с аномалиями зубочелюстной системы.</p> <p>Тактику ортодонтического лечения пациентов с аномалиями и деформациями зубочелюстной системы. Планировать конструкции ортодонтических аппаратов для лечения, профилактики и ретенции результатов лечения.</p> <p>Уметь:</p> <p>систематизировать патологические процессы, выявлять причинно-следственные связи развития патологических процессов для постановки диагноза и составления программы лечения пациента</p> <p>анализировать выявленные в результате обследования пациента симптомы, синдромы, патологические изменения</p> <p>управлять коллективом, толерантно воспринимать социальные, этнические, конфессиональные и культурные различия; проводить педагогическую деятельность по программам среднего и высшего медицинского образования или среднего и высшего фармацевтического образования, а также по дополнительным профессиональным программам для лиц, имеющих среднее профессиональное или высшее образование в порядке, установленном федеральным органом исполнительной власти</p>	
--	--	---	--

		<p>формировать, контролировать группы для занятий миогимнастикой. Назначать и корректировать комплексы миогимнастических упражнений.</p> <p>формировать у населения мотивацию, направленную на сохранение и укрепление своего здоровья и здоровья окружающих; формировать навыки здорового образа жизни у пациентов и персонала;</p> <p>проводить сбор и медико-статистический анализ информации о стоматологической заболеваемости; выполнять сбор и анализ жалоб пациента, данных его анамнеза, результатов осмотра, лабораторных, инструментальных, в целях распознавания состояния или установления факта наличия или отсутствия стоматологического заболевания</p> <p>Собирать и анализировать жалобы пациента, данных его анамнеза, результатов осмотра и дополнительных методов исследования для установления факта наличия или отсутствия аномалий зубочелюстной системы</p> <p>Применять Международную статистическую классификацию болезней</p> <p>Проводить активацию аппаратов для лечения аномалий зубочелюстной системы. Просить изменения в конструкции аппаратов исходя из изменяющейся клинической картины.</p> <p>планировать тактику ортодонтического лечения пациентов с аномалиями и деформациями зубочелюстной системы.</p> <p>Планировать конструкции ортодонтических аппаратов для лечения, профилактики и ретенции результатов лечения</p> <p>провести в случае необходимости непрямой массаж сердца и искусственное дыхание, инфузионную терапию; провести экстренную медикаментозную</p>		
--	--	---	--	--

		<p>терапию по показаниям антибиотики, вазопрессоры, анальгетики, бронхолитики, гормональные препараты, антитоксические при отравлениях, гемостатические.</p> <p>Владеть: методологией абстрактного мышления для постановки диагноза путем систематизации патологических процессов, построения причинно-следственных связей развития патологических процессов методологией анализа элементов полученной информации (выявленных симптомов, синдромов, патологических изменений) в результате обследования пациента методологией синтеза полученной информации (выявленных симптомов, синдромов, патологических изменений) для постановки диагноза и выбора лечения на основе современных представлений о взаимосвязи функциональных систем организма, уровнях их регуляции в условиях развития патологического процесса готовностью к управлению коллективом, толерантно воспринимать социальные, этнические, конфессиональные и культурные различия</p> <p>методами управления коллективом, толерантности восприятия социальных, этнических, конфессиональных и культурных различий;</p> <p>готовность к участию в педагогической деятельности по программам среднего и высшего медицинского образования методами педагогической деятельности по программам среднего и высшего медицинского образования или среднего и высшего фармацевтического образования, а также по дополнительным профессиональным программам для лиц, имеющих среднее</p>		
--	--	---	--	--

		<p>профессиональное или высшее образование в порядке, установленном федеральным органом исполнительной власти, осуществляющим функции по выработке государственной политики и нормативно-правовому регулированию в сфере здравоохранения.</p> <p>методикой проведения диагностики стоматологических заболеваний, патологических состояний пациентов и неотложных состояний.</p> <p>методиками проведения индексов гигиены полости рта по Федорову – Володкиной, по Грину-Вермиллиону; определять вид налета на зубах, зубного камня, его цвет, консистенцию; проводить профилактические медицинские осмотры и диспансерное наблюдение методикой сбора и медико-статистический анализа информации о стоматологической заболеваемости; выполнения сбора и анализ жалоб пациента, данных его анамнеза, результатов осмотра, лабораторных, инструментальных, в целях распознавания состояния или установления факта наличия или отсутствия стоматологического заболевания</p> <p>Методиками обследования пациента для распознавания состояния или установления факта наличия или отсутствия аномалий зубочелюстной системы.</p> <p>Методикой определения у пациентов основных патологических состояний, синдромов в соответствии с Международной статистической классификацией болезней</p> <p>Тактикой ведения больных с аномалиями зубочелюстной системы тактикой ортодонтического лечения пациентов с аномалиями и деформациями зубочелюстной системы.</p> <p>методикой изготовления несъемных ретенционных аппаратов. контролировать качество изготовления ортодонтических</p>		
--	--	--	--	--

			аппаратов в зуботехнической лаборатории. Снимать ортодонтические аппараты после ортодонтического лечения. Планировать конструкцию ретенционного аппарата. Фиксировать ретенционные аппараты в полость рта.		
5	Раздел 5. Этиология, патогенез, диагностика, клиника и лечение аномалий размеров и положения челюстей		<p>Знать:</p> <p>методологию абстрактного мышления для систематизации патологических процессов, построения причинно-следственных связей развития патологических процессов</p> <p>правила управления коллективом, толерантности восприятия социальных, этнических, конфессиональных и культурные различий;</p> <p>основы педагогической деятельности по программам среднего и высшего медицинского образования или среднего и высшего фармацевтического образования, а также по дополнительным профессиональным программам для лиц, имеющих среднее профессиональное или высшее образование в порядке, установленном федеральным органом исполнительной власти, осуществляющим функции по выработке государственной политики и нормативно-правовому регулированию в сфере здравоохранения.</p> <p>принципы санитарно-просветительную работы среди населения (индивидуальные и групповые беседы, лекции, мастер-классы, стендовые доклады);</p> <p>методику сбора и медико-статистический анализа информации о стоматологической заболеваемости; выполнения сбора и анализ жалоб пациента, данных его анамнеза, результатов осмотра, лабораторных, инструментальных, в целях распознавания состояния или установления факта наличия или</p>	тесты	40

		<p>отсутствия стоматологического заболевания</p> <p>Правила и последовательность обследования пациента с аномалиями зубочелюстной системы.</p> <p>Тактику ортодонтического лечения пациентов с аномалиями и деформациями зубочелюстной системы. Планировать конструкции ортодонтических аппаратов для лечения, профилактики и ретенции результатов лечения.</p> <p>Уметь:</p> <p>систематизировать патологические процессы, выявлять причинно-следственные связи развития патологических процессов для постановки диагноза и составления программы лечения пациента</p> <p>анализировать выявленные в результате обследования пациента симптомы, синдромы, патологические изменения</p> <p>управлять коллективом, толерантно воспринимать социальные, этнические, конфессиональные и культурные различия; проводить педагогическую деятельность по программам среднего и высшего медицинского образования или среднего и высшего фармацевтического образования, а также по дополнительным профессиональным программам для лиц, имеющих среднее профессиональное или высшее образование в порядке, установленном федеральным органом исполнительной власти</p> <p>формировать, контролировать группы для занятий миогимнастикой. Назначать и корректировать комплексы миогимнастических упражнений.</p> <p>формировать у населения мотивацию, направленную на сохранение и укрепление своего здоровья и здоровья окружающих; формировать навыки здорового образа жизни у пациентов и персонала;</p> <p>проводить сбор и медико-</p>	
--	--	---	--

		<p>статистический анализ информации о стоматологической заболеваемости; выполнять сбор и анализ жалоб пациента, данных его анамнеза, результатов осмотра, лабораторных, инструментальных, в целях распознавания состояния или установления факта наличия или отсутствия стоматологического заболевания</p> <p>Собирать и анализировать жалобы пациента, данных его анамнеза, результатов осмотра и дополнительных методов исследования для установления факта наличия или отсутствия аномалий зубочелюстной системы</p> <p>Применять Международную статистическую классификацию болезней</p> <p>Проводить активацию аппаратов для лечения аномалий зубочелюстной системы. Просить изменения в конструкции аппаратов исходя из изменяющейся клинической картины.</p> <p>планировать тактику ортодонтического лечения пациентов с аномалиями и деформациями зубочелюстной системы.</p> <p>Планировать конструкции ортодонтических аппаратов для лечения, профилактики и ретенции результатов лечения</p> <p>провести в случае необходимости не прямой массаж сердца и искусственное дыхание, инфузионную терапию; провести экстренную медикаментозную терапию по показаниям антибиотиков, анальгетиков, вазопрессоров, бронхолитиков, гормональные препараты, антидоты при отравлениях, гемостатические.</p> <p>Владеть:</p> <p>методологией абстрактного мышления для постановки диагноза путем систематизации патологических процессов, построения причинно-следственных связей развития патологических процессов</p>	
--	--	--	--

		<p>методологией анализа элементов полученной информации (выявленных симптомов, синдромов, патологических изменений) в результате обследования пациента методологией синтеза полученной информации (выявленных симптомов, синдромов, патологических изменений) для постановки диагноза и выбора лечения</p> <p>на основе современных представлений о взаимосвязи функциональных систем организма, уровнях их регуляции в условиях развития патологического процесса готовностью к управлению коллективом, толерантно воспринимать социальные, этнические, конфессиональные и культурные различия</p> <p>методами управления коллективом, толерантности восприятия социальных, этнических, конфессиональных и культурные различий;</p> <p>готовность к участию в педагогической деятельности по программам среднего и высшего медицинского образования</p> <p>методами педагогической деятельности по программам среднего и высшего медицинского образования или среднего и высшего фармацевтического образования, а также по дополнительным профессиональным программам для лиц, имеющих среднее профессиональное или высшее образование в порядке, установленном федеральным органом исполнительной власти, осуществляющим функции по выработке государственной политики и нормативно-правовому регулированию в сфере здравоохранения.</p> <p>методикой проведения диагностики стоматологических заболеваний, патологических состояний пациентов и неотложных состояний.</p>	
--	--	--	--

		<p>методиками проведения индексов гигиены полости рта по Федорову – Володкиной, по Грину-Вермиллиону; определять вид налета на зубах, зубного камня, его цвет, консистенцию; проводить профилактические медицинские осмотры и диспансерное наблюдение методикой сбора и медико-статистический анализа информации о стоматологической заболеваемости; выполнения сбора и анализ жалоб пациента, данных его анамнеза, результатов осмотра, лабораторных, инструментальных, в целях распознавания состояния или установления факта наличия или отсутствия стоматологического заболевания</p> <p>Методиками обследования пациента для распознавания состояния или установления факта наличия или отсутствия аномалий зубочелюстной системы.</p> <p>Методикой определения у пациентов основных патологических состояний, синдромов в соответствии с Международной статистической классификацией болезней</p> <p>Тактикой ведения больных с аномалиями зубочелюстной системы тактикой ортодонтического лечения пациентов с аномалиями и деформациями зубочелюстной системы.</p> <p>методикой изготовления несъемных ретенционных аппаратов. контролировать качество изготовления ортодонтических аппаратов в зуботехнической лаборатории. Снимать ортодонтические аппараты после ортодонтического лечения. Планировать конструкцию ретенционного аппарата. Фиксировать ретенционные аппараты в полость рта.</p>		
6	Раздел 6. Аномалии отдельных зубов	<p>Знать: методологию абстрактного мышления для систематизации патологических процессов,</p>	тесты	40

		<p>построения причинно-следственных связей развития патологических процессов</p> <p>правила управления коллективом, толерантности восприятия социальных, этнических, конфессиональных и культурные различий;</p> <p>основы педагогической деятельности по программам среднего и высшего медицинского образования или среднего и высшего фармацевтического образования, а также по дополнительным профессиональным программам для лиц, имеющих среднее профессиональное или высшее образование в порядке, установленном федеральным органом исполнительной власти, осуществляющим функции по выработке государственной политики и нормативно-правовому регулированию в сфере здравоохранения.</p> <p>принципы санитарно-просветительную работы среди населения (индивидуальные и групповые беседы, лекции, мастер-классы, стендовые доклады);</p> <p>методику сбора и медико-статистический анализа информации о стоматологической заболеваемости; выполнения сбора и анализ жалоб пациента, данных его анамнеза, результатов осмотра, лабораторных, инструментальных, в целях распознавания состояния или установления факта наличия или отсутствия стоматологического заболевания</p> <p>Правила и последовательность обследования пациента с аномалиями зубочелюстной системы.</p> <p>Тактику ортодонтического лечения пациентов с аномалиями и деформациями зубочелюстной системы. Планировать конструкции ортодонтических аппаратов для лечения, профилактики и ретенции результатов лечения.</p> <p>Уметь:</p>		
--	--	--	--	--

		<p>систематизировать патологические процессы, выявлять причинно-следственные связи развития патологических процессов для постановки диагноза и составления программы лечения пациента</p> <p>анализировать выявленные в результате обследования пациента симптомы, синдромы, патологические изменения</p> <p>управлять коллективом, толерантно воспринимать социальные, этнические, конфессиональные и культурные различия; проводить педагогическую деятельность по программам среднего и высшего медицинского образования или среднего и высшего фармацевтического образования, а также по дополнительным профессиональным программам для лиц, имеющих среднее профессиональное или высшее образование в порядке, установленном федеральным органом исполнительной власти</p> <p>формировать, контролировать группы для занятий миогимнастикой. Назначать и корректировать комплексы миогимнастических упражнений.</p> <p>формировать у населения мотивацию, направленную на сохранение и укрепление своего здоровья и здоровья окружающих; формировать навыки здорового образа жизни у пациентов и персонала;</p> <p>проводить сбор и медико-статистический анализ информации о стоматологической заболеваемости; выполнять сбор и анализ жалоб пациента, данных его анамнеза, результатов осмотра, лабораторных, инструментальных, в целях распознавания состояния или установления факта наличия или отсутствия стоматологического заболевания</p> <p>Собирать и анализировать жалобы пациента, данных его анамнеза, результатов осмотра и</p>	
--	--	---	--

		<p>дополнительных методов исследования для установления факта наличия или отсутствия аномалий зубочелюстной системы</p> <p>Применять Международную статистическую классификацию болезней</p> <p>Проводить активацию аппаратов для лечения аномалий зубочелюстной системы. Просить изменения в конструкции аппаратов исходя из изменяющейся клинической картины.</p> <p>планировать тактику ортодонтического лечения пациентов с аномалиями и деформациями зубочелюстной системы.</p> <p>Планировать конструкции ортодонтических аппаратов для лечения, профилактики и ретенции результатов лечения</p> <p>провести в случае необходимости не прямой массаж сердца и искусственное дыхание, инфузионную терапию; провести экстренную медикаментозную терапию по показаниям антибиотиков, анальгетиков, вазопрессоров, бронхолитиков, гормональных препаратов, антидотов при отравлениях, гемостатические.</p> <p>Владеть:</p> <p>методологией абстрактного мышления для постановки диагноза путем систематизации патологических процессов, построения причинно-следственных связей развития патологических процессов</p> <p>методологией анализа элементов полученной информации (выявленных симптомов, синдромов, патологических изменений) в результате обследования пациента</p> <p>методологией синтеза полученной информации (выявленных симптомов, синдромов, патологических изменений) для постановки диагноза и выбора лечения</p> <p>на основе современных представлений о взаимосвязи</p>		
--	--	---	--	--

		<p>функциональных систем организма, уровнях их регуляции в условиях развития патологического процесса</p> <p>готовностью к управлению коллективом, толерантно воспринимать социальные, этнические, конфессиональные и культурные различия</p> <p>методами управления коллективом, толерантности восприятия социальных, этнических, конфессиональных и культурные различий;</p> <p>готовность к участию в педагогической деятельности по программам среднего и высшего медицинского образования</p> <p>методами педагогической деятельности по программам среднего и высшего медицинского образования или среднего и высшего фармацевтического образования, а также по дополнительным профессиональным программам для лиц, имеющих среднее профессиональное или высшее образование в порядке, установленном федеральным органом исполнительной власти, осуществляющим функции по выработке государственной политики и нормативно-правовому регулированию в сфере здравоохранения.</p> <p>методикой проведения диагностики стоматологических заболеваний, патологических состояний пациентов и неотложных состояний.</p> <p>методиками проведения индексов гигиены полости рта по Федорову – Володкиной, по Грину-Вермиллиону; определять вид налета на зубах, зубного камня, его цвет, консистенцию; проводить профилактические медицинские осмотры и диспансерное наблюдение методикой сбора и медико-статистический анализа информации о стоматологической заболеваемости; выполнения сбора и анализ жалоб пациента, данных его анамнеза,</p>	
--	--	--	--

		<p>результатов осмотра, лабораторных, инструментальных, в целях распознавания состояния или установления факта наличия или отсутствия стоматологического заболевания</p> <p>Методиками обследования пациента для распознавания состояния или установления факта наличия или отсутствия аномалий зубочелюстной системы.</p> <p>Методикой определения у пациентов основных патологических состояний, синдромов в соответствии с Международной статистической классификацией болезней</p> <p>Тактикой ведения больных с аномалиями зубочелюстной системы тактикой ортодонтического лечения пациентов с аномалиями и деформациями зубочелюстной системы.</p> <p>методикой изготовления несъемных ретенционных аппаратов. контролировать качество изготовления ортодонтических аппаратов в зуботехнической лаборатории. Снимать ортодонтические аппараты после ортодонтического лечения. Планировать конструкцию ретенционного аппарата. Фиксировать ретенционные аппараты в полость рта.</p>		
7	Раздел 7. Аномалии соотношения зубных дуг	<p>Знать:</p> <p>методологию абстрактного мышления для систематизации патологических процессов, построения причинно-следственных связей развития патологических процессов</p> <p>правила управления коллективом, толерантности восприятия социальных, этнических, конфессиональных и культурные различий;</p> <p>основы педагогической деятельности по программам среднего и высшего медицинского образования или среднего и высшего фармацевтического образования, а</p>	тесты	80

		<p>также по дополнительным профессиональным программам для лиц, имеющих среднее профессиональное или высшее образование в порядке, установленном федеральным органом исполнительной власти, осуществляющим функции по выработке государственной политики и нормативно-правовому регулированию в сфере здравоохранения.</p> <p>принципы санитарно-просветительную работы среди населения (индивидуальные и групповые беседы, лекции, мастер-классы, стендовые доклады);</p> <p>методику сбора и медико-статистический анализа информации о стоматологической заболеваемости; выполнения сбора и анализ жалоб пациента, данных его анамнеза, результатов осмотра, лабораторных, инструментальных, в целях распознавания состояния или установления факта наличия или отсутствия стоматологического заболевания</p> <p>Правила и последовательность обследования пациента с аномалиями зубочелюстной системы.</p> <p>Тактику ортодонтического лечения пациентов с аномалиями и деформациями зубочелюстной системы. Планировать конструкции ортодонтических аппаратов для лечения, профилактики и ретенции результатов лечения.</p> <p>Уметь:</p> <p>систематизировать патологические процессы, выявлять причинно-следственные связи развития патологических процессов для постановки диагноза и составления программы лечения пациента</p> <p>анализировать выявленные в результате обследования пациента симптомы, синдромы, патологические изменения</p> <p>управлять коллективом, толерантно воспринимать социальные, этнические, конфессиональные и</p>		
--	--	---	--	--

		<p>культурные различия; проводить педагогическую деятельность по программам среднего и высшего медицинского образования или среднего и высшего фармацевтического образования, а также по дополнительным профессиональным программам для лиц, имеющих среднее профессиональное или высшее образование в порядке, установленном федеральным органом исполнительной власти формировать, контролировать группы для занятий миогимнастикой. Назначать и корректировать комплексы миогимнастических упражнений.</p> <p>формировать у населения мотивацию, направленную на сохранение и укрепление своего здоровья и здоровья окружающих; формировать навыки здорового образа жизни у пациентов и персонала;</p> <p>проводить сбор и медико-статистический анализ информации о стоматологической заболеваемости; выполнять сбор и анализ жалоб пациента, данных его анамнеза, результатов осмотра, лабораторных, инструментальных, в целях распознавания состояния или установления факта наличия или отсутствия стоматологического заболевания</p> <p>Собирать и анализировать жалобы пациента, данных его анамнеза, результатов осмотра и дополнительных методов исследования для установления факта наличия или отсутствия аномалий зубочелюстной системы</p> <p>Применять Международную статистическую классификацию болезней</p> <p>Проводить активацию аппаратов для лечения аномалий зубочелюстной системы. Просить изменения в конструкции аппаратов исходя из изменяющейся клинической картины.</p>	
--	--	---	--

		<p>планировать тактику ортодонтического лечения пациентов с аномалиями и деформациями зубочелюстной системы. Планировать конструкции ортодонтических аппаратов для лечения, профилактики и ретенции результатов лечения провести в случае необходимости непрямой массаж сердца и искусственное дыхание, инфузионную терапию; провести экстренную медикаментозную терапию по показаниям антибиотиков, анальгетиков, вазопрессоров, бронхолитиков, гормональных препаратов, антидоты при отравлениях, гемостатические.</p> <p>Владеть: методологией абстрактного мышления для постановки диагноза путем систематизации патологических процессов, построения причинно-следственных связей развития патологических процессов методологией анализа элементов полученной информации (выявленных симптомов, синдромов, патологических изменений) в результате обследования пациента методологией синтеза полученной информации (выявленных симптомов, синдромов, патологических изменений) для постановки диагноза и выбора лечения на основе современных представлений о взаимосвязи функциональных систем организма, уровнях их регуляции в условиях развития патологического процесса готовностью к управлению коллективом, толерантно воспринимать социальные, этнические, конфессиональные и культурные различия</p> <p>методами управления коллективом, толерантности восприятия социальных, этнических, конфессиональных и культурные</p>	
--	--	---	--

		<p>различий; готовность к участию в педагогической деятельности по программам среднего и высшего медицинского образования методами педагогической деятельности по программам среднего и высшего медицинского образования или среднего и высшего фармацевтического образования, а также по дополнительным профессиональным программам для лиц, имеющих среднее профессиональное или высшее образование в порядке, установленном федеральным органом исполнительной власти, осуществляющим функции по выработке государственной политики и нормативно-правовому регулированию в сфере здравоохранения.</p> <p>методикой проведения диагностики стоматологических заболеваний, патологических состояний пациентов и неотложных состояний.</p> <p>методиками проведения индексов гигиены полости рта по Федорову – Володкиной, по Грину-Вермиллиону; определять вид налета на зубах, зубного камня, его цвет, консистенцию; проводить профилактические медицинские осмотры и диспансерное наблюдение методикой сбора и медико-статистический анализа информации о стоматологической заболеваемости; выполнения сбора и анализ жалоб пациента, данных его анамнеза, результатов осмотра, лабораторных, инструментальных, в целях распознавания состояния или установления факта наличия или отсутствия стоматологического заболевания</p> <p>Методиками обследования пациента для распознавания состояния или установления факта наличия или отсутствия аномалий зубочелюстной системы.</p> <p>Методикой определения у пациентов основных патологических состояний,</p>		
--	--	---	--	--

		<p>синдромов в соответствии с Международной статистической классификацией болезней</p> <p>Тактикой ведения больных с аномалиями зубочелюстной системы тактикой ортодонтического лечения пациентов с аномалиями и деформациями зубочелюстной системы.</p> <p>методикой изготовления несъемных ретенционных аппаратов. контролировать качество изготовления ортодонтических аппаратов в зуботехнической лаборатории. Снимать ортодонтические аппараты после ортодонтического лечения. Планировать конструкцию ретенционного аппарата. Фиксировать ретенционные аппараты в полость рта.</p>		
8	Раздел 8. Методы лечения аномалий и деформаций челюстно-лицевой области	<p>Знать:</p> <p>методологию абстрактного мышления для систематизации патологических процессов, построения причинно-следственных связей развития патологических процессов</p> <p>правила управления коллективом, толерантности восприятия социальных, этнических, конфессиональных и культурные различий;</p> <p>основы педагогической деятельности по программам среднего и высшего медицинского образования или среднего и высшего фармацевтического образования, а также по дополнительным профессиональным программам для лиц, имеющих среднее профессиональное или высшее образование в порядке, установленном федеральным органом исполнительной власти, осуществляющим функции по выработке государственной политики и нормативно-правовому регулированию в сфере здравоохранения.</p> <p>принципы санитарно-</p>	тесты	80

		<p>просветительную работы среди населения (индивидуальные и групповые беседы, лекции, мастер-классы, стендовые доклады); методику сбора и медико-статистический анализа информации о стоматологической заболеваемости; выполнения сбора и анализ жалоб пациента, данных его анамнеза, результатов осмотра, лабораторных, инструментальных, в целях распознавания состояния или установления факта наличия или отсутствия стоматологического заболевания</p> <p>Правила и последовательность обследования пациента с аномалиями зубочелюстной системы.</p> <p>Тактику ортодонтического лечения пациентов с аномалиями и деформациями зубочелюстной системы. Планировать конструкции ортодонтических аппаратов для лечения, профилактики и ретенции результатов лечения.</p> <p>Уметь:</p> <p>систематизировать патологические процессы, выявлять причинно-следственные связи развития патологических процессов для постановки диагноза и составления программы лечения пациента</p> <p>анализировать выявленные в результате обследования пациента симптомы, синдромы, патологические изменения</p> <p>управлять коллективом, толерантно воспринимать социальные, этнические, конфессиональные и культурные различия; проводить педагогическую деятельность по программам среднего и высшего медицинского образования или среднего и высшего фармацевтического образования, а также по дополнительным профессиональным программам для лиц, имеющих среднее профессиональное или высшее образование в порядке, установленном федеральным органом исполнительной власти</p>	
--	--	---	--

		<p>формировать, контролировать группы для занятий миогимнастикой. Назначать и корректировать комплексы миогимнастических упражнений.</p> <p>формировать у населения мотивацию, направленную на сохранение и укрепление своего здоровья и здоровья окружающих; формировать навыки здорового образа жизни у пациентов и персонала;</p> <p>проводить сбор и медико-статистический анализ информации о стоматологической заболеваемости; выполнять сбор и анализ жалоб пациента, данных его анамнеза, результатов осмотра, лабораторных, инструментальных, в целях распознавания состояния или установления факта наличия или отсутствия стоматологического заболевания</p> <p>Собирать и анализировать жалобы пациента, данных его анамнеза, результатов осмотра и дополнительных методов исследования для установления факта наличия или отсутствия аномалий зубочелюстной системы</p> <p>Применять Международную статистическую классификацию болезней</p> <p>Проводить активацию аппаратов для лечения аномалий зубочелюстной системы. Просить изменения в конструкции аппаратов исходя из изменяющейся клинической картины.</p> <p>планировать тактику ортодонтического лечения пациентов с аномалиями и деформациями зубочелюстной системы.</p> <p>Планировать конструкции ортодонтических аппаратов для лечения, профилактики и ретенции результатов лечения</p> <p>провести в случае необходимости непрямой массаж сердца и искусственное дыхание, инфузионную терапию; провести экстренную медикаментозную</p>		
--	--	---	--	--

		<p>терапию по показаниям антибиотики, вазопрессоры, анальгетики, бронхолитики, гормональные препараты, антитоксические при отравлениях, гемостатические.</p> <p>Владеть: методологией абстрактного мышления для постановки диагноза путем систематизации патологических процессов, построения причинно-следственных связей развития патологических процессов</p> <p>методологией анализа элементов полученной информации (выявленных симптомов, синдромов, патологических изменений) в результате обследования пациента</p> <p>методологией синтеза полученной информации (выявленных симптомов, синдромов, патологических изменений) для постановки диагноза и выбора лечения</p> <p>на основе современных представлений о взаимосвязи функциональных систем организма, уровнях их регуляции в условиях развития патологического процесса</p> <p>готовностью к управлению коллективом, толерантно воспринимать социальные, этнические, конфессиональные и культурные различия</p> <p>методами управления коллективом, толерантности восприятия социальных, этнических, конфессиональных и культурных различий;</p> <p>готовность к участию в педагогической деятельности по программам среднего и высшего медицинского образования</p> <p>методами педагогической деятельности по программам среднего и высшего медицинского образования или среднего и высшего фармацевтического образования, а также по дополнительным профессиональным программам для лиц, имеющих среднее</p>		
--	--	--	--	--

		<p>профессиональное или высшее образование в порядке, установленном федеральным органом исполнительной власти, осуществляющим функции по выработке государственной политики и нормативно-правовому регулированию в сфере здравоохранения.</p> <p>методикой проведения диагностики стоматологических заболеваний, патологических состояний пациентов и неотложных состояний.</p> <p>методиками проведения индексов гигиены полости рта по Федорову – Володкиной, по Грину-Вермиллиону; определять вид налета на зубах, зубного камня, его цвет, консистенцию; проводить профилактические медицинские осмотры и диспансерное наблюдение методикой сбора и медико-статистический анализа информации о стоматологической заболеваемости; выполнения сбора и анализ жалоб пациента, данных его анамнеза, результатов осмотра, лабораторных, инструментальных, в целях распознавания состояния или установления факта наличия или отсутствия стоматологического заболевания</p> <p>Методиками обследования пациента для распознавания состояния или установления факта наличия или отсутствия аномалий зубочелюстной системы.</p> <p>Методикой определения у пациентов основных патологических состояний, синдромов в соответствии с Международной статистической классификацией болезней</p> <p>Тактикой ведения больных с аномалиями зубочелюстной системы тактикой ортодонтического лечения пациентов с аномалиями и деформациями зубочелюстной системы.</p> <p>методикой изготовления несъемных ретенционных аппаратов. контролировать качество изготовления ортодонтических</p>		
--	--	--	--	--

			<p>аппаратов в зуботехнической лаборатории. Снимать ортодонтические аппараты после ортодонтического лечения. Планировать конструкцию ретенционного аппарата. Фиксировать ретенционные аппараты в полость рта.</p>		
9	Раздел 9. Врожденные аномалии челюстно-лицевой области		<p>Знать: методологию абстрактного мышления для систематизации патологических процессов, построения причинно-следственных связей развития патологических процессов правила управления коллективом, толерантности восприятия социальных, этнических, конфессиональных и культурные различий; основы педагогической деятельности по программам среднего и высшего медицинского образования или среднего и высшего фармацевтического образования, а также по дополнительным профессиональным программам для лиц, имеющих среднее профессиональное или высшее образование в порядке, установленном федеральным органом исполнительной власти, осуществляющим функции по выработке государственной политики и нормативно-правовому регулированию в сфере здравоохранения. принципы санитарно-просветительную работы среди населения (индивидуальные и групповые беседы, лекции, мастер-классы, стендовые доклады); методику сбора и медико-статистический анализа информации о стоматологической заболеваемости; выполнения сбора и анализ жалоб пациента, данных его анамнеза, результатов осмотра, лабораторных, инструментальных, в целях распознавания состояния или установления факта наличия или</p>	тесты	40

		<p>отсутствия стоматологического заболевания</p> <p>Правила и последовательность обследования пациента с аномалиями зубочелюстной системы.</p> <p>Тактику ортодонтического лечения пациентов с аномалиями и деформациями зубочелюстной системы. Планировать конструкции ортодонтических аппаратов для лечения, профилактики и ретенции результатов лечения.</p> <p>Уметь:</p> <p>систематизировать патологические процессы, выявлять причинно-следственные связи развития патологических процессов для постановки диагноза и составления программы лечения пациента</p> <p>анализировать выявленные в результате обследования пациента симптомы, синдромы, патологические изменения</p> <p>управлять коллективом, толерантно воспринимать социальные, этнические, конфессиональные и культурные различия; проводить педагогическую деятельность по программам среднего и высшего медицинского образования или среднего и высшего фармацевтического образования, а также по дополнительным профессиональным программам для лиц, имеющих среднее профессиональное или высшее образование в порядке, установленном федеральным органом исполнительной власти</p> <p>формировать, контролировать группы для занятий миогимнастикой. Назначать и корректировать комплексы миогимнастических упражнений.</p> <p>формировать у населения мотивацию, направленную на сохранение и укрепление своего здоровья и здоровья окружающих; формировать навыки здорового образа жизни у пациентов и персонала;</p> <p>проводить сбор и медико-</p>	
--	--	---	--

		<p>статистический анализ информации о стоматологической заболеваемости; выполнять сбор и анализ жалоб пациента, данных его анамнеза, результатов осмотра, лабораторных, инструментальных, в целях распознавания состояния или установления факта наличия или отсутствия стоматологического заболевания</p> <p>Собирать и анализировать жалобы пациента, данных его анамнеза, результатов осмотра и дополнительных методов исследования для установления факта наличия или отсутствия аномалий зубочелюстной системы</p> <p>Применять Международную статистическую классификацию болезней</p> <p>Проводить активацию аппаратов для лечения аномалий зубочелюстной системы. Просить изменения в конструкции аппаратов исходя из изменяющейся клинической картины.</p> <p>планировать тактику ортодонтического лечения пациентов с аномалиями и деформациями зубочелюстной системы.</p> <p>Планировать конструкции ортодонтических аппаратов для лечения, профилактики и ретенции результатов лечения</p> <p>провести в случае необходимости не прямой массаж сердца и искусственное дыхание, инфузионную терапию; провести экстренную медикаментозную терапию по показаниям антибиотиков, анальгетиков, вазопрессоров, бронхолитиков, гормональные препараты, антидоты при отравлениях, гемостатические.</p> <p>Владеть:</p> <p>методологией абстрактного мышления для постановки диагноза путем систематизации патологических процессов, построения причинно-следственных связей развития патологических процессов</p>	
--	--	--	--

		<p>методологией анализа элементов полученной информации (выявленных симптомов, синдромов, патологических изменений) в результате обследования пациента методологией синтеза полученной информации (выявленных симптомов, синдромов, патологических изменений) для постановки диагноза и выбора лечения</p> <p>на основе современных представлений о взаимосвязи функциональных систем организма, уровнях их регуляции в условиях развития патологического процесса</p> <p>готовностью к управлению коллективом, толерантно воспринимать социальные, этнические, конфессиональные и культурные различия</p> <p>методами управления коллективом, толерантности восприятия социальных, этнических, конфессиональных и культурные различий;</p> <p>готовность к участию в педагогической деятельности по программам среднего и высшего медицинского образования</p> <p>методами педагогической деятельности по программам среднего и высшего медицинского образования или среднего и высшего фармацевтического образования, а также по дополнительным профессиональным программам для лиц, имеющих среднее профессиональное или высшее образование в порядке, установленном федеральным органом исполнительной власти, осуществляющим функции по выработке государственной политики и нормативно-правовому регулированию в сфере здравоохранения.</p> <p>методикой проведения диагностики стоматологических заболеваний, патологических состояний пациентов и неотложных состояний.</p>	
--	--	---	--

		<p>методиками проведения индексов гигиены полости рта по Федорову – Володкиной, по Грину-Вермиллиону; определять вид налета на зубах, зубного камня, его цвет, консистенцию; проводить профилактические медицинские осмотры и диспансерное наблюдение методикой сбора и медико-статистический анализа информации о стоматологической заболеваемости; выполнения сбора и анализ жалоб пациента, данных его анамнеза, результатов осмотра, лабораторных, инструментальных, в целях распознавания состояния или установления факта наличия или отсутствия стоматологического заболевания</p> <p>Методиками обследования пациента для распознавания состояния или установления факта наличия или отсутствия аномалий зубочелюстной системы.</p> <p>Методикой определения у пациентов основных патологических состояний, синдромов в соответствии с Международной статистической классификацией болезней</p> <p>Тактикой ведения больных с аномалиями зубочелюстной системы тактикой ортодонтического лечения пациентов с аномалиями и деформациями зубочелюстной системы.</p> <p>методикой изготовления несъемных ретенционных аппаратов. контролировать качество изготовления ортодонтических аппаратов в зуботехнической лаборатории. Снимать ортодонтические аппараты после ортодонтического лечения. Планировать конструкцию ретенционного аппарата. Фиксировать ретенционные аппараты в полость рта.</p>		
--	--	---	--	--

2. Фонд оценочных средства

2.1 Тестовые задания

Тестовые задания с вариантами ответов	№
---------------------------------------	---

	компетенции, на формирование которой направлено это тестовое задание
Раздел 1. Организация стоматологической помощи.	
1. ОРТОДОНТИЯ ЗАНИМАЕТСЯ 1) изучением этиологии, патогенеза и клиники заболеваний зубочелюстно-лицевой системы, разработкой методов их профилактики, диагностики и лечения с применением протетических, аппаратурных и аппаратурно-хирургических технологий 2) проблемами восстановления морфологии и функции зубов, зубных рядов и челюстей 3) изучением, профилактикой и лечением врожденных и приобретенных дефектов органов зубочелюстной системы 4) изучением, профилактикой и лечением морфологических и функциональных нарушений зубочелюстно-лицевой системы	УК-1, УК-2, УК-3, ПК-1, ПК -2, ПК- 3, ПК-4, ПК-5, ПК-6, ПК-7, ПК-8, ПК-9, ПК-10, ПК-11, ПК-12, ПК-13
2. МЕТОДЫ ЛЕЧЕНИЯ, ИСПОЛЬЗУЕМЫЕ В ОРТОДОНТИИ 1) аппаратурные, аппаратурно-хирургические, протетические, функциональные 2) протетические 3) функциональные, протетические 4) протетические, аппаратурные	
3. ТЕХНОЛОГИЯ ОРТОДОНТИЧЕСКИХ АППАРАТОВ ЯВЛЯЕТСЯ 1) разделом частного курса ортодонтии 2) разделом зубного протезирования 3) разделом пропедевтики ортодонтии 4) самостоятельной наукой	
4. ДЛЯ ПОДВЯЗЫВАНИЯ ЛИГАТУР ВРАЧ-СТОМАТОЛОГ ОРТОДОНТ ИСПОЛЬЗУЕТ 1) зажим (москит) 2) кусачки 3) пинцет 4) щипцы Вейнгарта	
5. НА ОДНУ СТОМАТОЛОГИЧЕСКУЮ УСТАНОВКУ ПОЛОЖЕННО НЕ МЕНЕЕ 1) 6ти наконечников 2) 3х наконечников 3) 4х наконечников 4) 5ти наконечников	
6. ЕЖЕДНЕВНО ВРАЧ-СТОМАТОЛОГ ОРТОДОНТ ЗАПОЛНЯЕТ 1) листок ежедневного учета работы врача-стоматолога 2) отчет о проделанной работе 3) информированное добровольное согласие 4) ежедневник	
7. УКАЖИТЕ ФОРМУ МЕДИЦИНСКОЙ КАРТЫ ОРТОДОНТИЧЕСКОГО ПАЦИЕНТА 1) 043-1/у 2) 086-1/у 3) 033/у	

4) 044-4/y	
8. ИНФОРМИРОВАННОЕ ДОБРОВОЛЬНОЕ ЛЕЧЕНИЕ НА ОРТОДОНТИЧЕСКОЕ ЛЕЧЕНИЕ ПОДПИСЫВАЕТСЯ 1) со всеми пациентами начинающими ортодонтическое лечение 2) со всеми первичными пациентами 3) со всеми пациентами каждый прием 4) со всеми пациентами закончившими ортодонтическое лечение.	
9. ДЛЯ ХРАНЕНИЯ ДИАГНОСТИЧЕСКИХ МОДЕЛЕЙ ВРАЧУ-СТОМАТОЛОГУ ОРТОДОНТУ ВЫДЕЛЯЕТСЯ 1) отдельный шкаф в кабинете 2) подвальное помещение 3) ящик в рабочем столе 4) картонные коробки	
10. КОНСУЛЬТАТИВНЫЙ ПРИЕМ ВРАЧ-СТОМАТОЛОГ ОРТОДОНТ ПРОВОДИТ У ДЕТЕЙ НАЧИНАЙ С ВОЗРАСТА 1) 4-5 лет 2) 10-12 лет 3) 15-18 лет 4) с рождения	
11. НАЗОВИТЕ КОЛИЧЕСТВО ДИСПАНСЕРНЫХ ГРУПП НА ОРТОДОНТИЧЕСКОМ ПРИЕМЕ 1) IV 2) III 3) II 4) I	
12. К I ДИСПАНСЕРНОЙ ГРУППЕ В ОРТОДОНТИИ ОТНОСЯТСЯ ДЕТИ 1) с нормальным прикусом 2) с вредными привычками и нарушениями функций 3) с неправильно прорезывающимися отдельными зубами, с дефектами зубных рядов 4) с выраженными зубочелюстными аномалиями	
13. К III ДИСПАНСЕРНОЙ ГРУППЕ В ОРТОДОНТИИ ОТНОСЯТСЯ ДЕТИ 1) с неправильно прорезывающимися отдельными зубами, с дефектами зубных рядов 2) с нормальным прикусом 3) с выраженными зубочелюстными аномалиями 4) с вредными привычками и нарушениями функций	
14. ЧИСЛО ВРАЧЕЙ-СТОМАТОЛОГОВ ОРТОДОНТОВ, СООТВЕТСТВУЮЩЕЕ ДОЛЖНОСТИ САНИТАРКИ 1) 3,0 2) 1,0 3) 4,0 4) 2,0	
15. ПРИНЦИП КОМПЛЕКСНОЙ ТЕРАПИИ БОЛЕЗНЕЙ ЗУБОЧЕЛЮСТНО-ЛИЦЕВОЙ СИСТЕМЫ ПОДРАЗУМЕВАЕТ 1) совместно планируемый алгоритм лечения определенных нозологических форм заболеваний врачами-стоматологами всех специальностей 2) обязательное завершение лечения определенных нозологических форм заболеваний врачами- стоматологами ортопедами	

<p>3) обязательную последовательность лечения определенных заболеваний врачами-стоматологами всех профилей</p> <p>4) одновременное лечение определенных заболеваний врачами-стоматологами всех профилей</p>	
<p>16. НОРМАТИВ ОБЕСПЕЧЕННОСТИ ВРАЧАМИ-СТОМАТОЛОГАМИ ОРТОДОНТАМИ В РАСЧЕТЕ НА 10000 НАСЕЛЕНИЯ</p> <p>1) 0,5</p> <p>3) 1,0</p> <p>2) 0,25</p> <p>4) 1,5</p>	
<p>17. ОПТИМАЛЬНАЯ НАГРУЗКА ВРАЧА-СТОМАТОЛОГА-ОРТОДОНТА (ЧИСЛО ПОСЕЩЕНИЙ ПАЦИЕНТОВ В ДЕНЬ)</p> <p>1) 12,0</p> <p>2) 7,0</p> <p>3) 10,0</p> <p>4) 14,0</p>	
<p>18 НОРМАТИВ ПРИЕМА ПАЦИЕНТОВ В ЧАС ВРАЧОМ-СТОМАТОЛОГОМ ОРТОДОНТОМ</p> <p>1) 2,0 пациента</p> <p>3) 1,5 пациента</p> <p>2) 1,0</p> <p>4) 0,5</p>	
<p>19. ЧИСЛО ВРАЧЕЙ-СТОМАТОЛОГОВ ОРТОДОНТОВ, СООТВЕТСТВУЮЩЕЕ ДОЛЖНОСТИ МЕДИЦИНСКОЙ СЕСТРЫ</p> <p>1) 2,0</p> <p>3) 2,5</p> <p>2) 1,0</p> <p>5) 3,0</p>	
<p>20. СООТНОШЕНИЕ ДОЛЖНОСТЕЙ ВРАЧА-СТОМАТОЛОГА ОРТОДОНТА И ЗУБНОГО ТЕХНИКА</p> <p>1) 0,5/1,0</p> <p>3) 1,0/2,0</p> <p>2) 1,0/1,0</p> <p>4) 1,5/2,0</p>	
<p>Раздел 2. Развитие структур головы и шеи</p>	
<p>1. ПОРАЖЕНИЯ ПОЛОСТИ РТА, ЧАСТО СВЯЗАННЫЕ С Вич-инфекцией:</p> <p>1) верно все</p> <p>2) кандидоз</p> <p>3) «волосистая» лейкоплакия</p> <p>4) лимфома не Ходжкина</p>	
<p>2. ПРОБА НА КАЧЕСТВО ПРЕДСТЕРИЛИЗАЦИОННОЙ ОЧИСТКИ СТОМАТОЛОГИЧЕСКОГО И МЕДИЦИНСКОГО ИНСТРУМЕНТАРИЯ, СВИДЕТЕЛЬСТВУЮЩАЯ О ПРИСУТСТВИИ ОСТАТОЧНЫХ КОЛИЧЕСТВ МОЮЩИХ СРЕДСТВ</p> <p>1) Фенолфталеиновая проба</p> <p>2) Азопирамовая проба</p> <p>3) Амидопириновая проба</p> <p>4) нет верного ответа</p>	
<p>3. НАИБОЛЕЕ ЧАСТЫЙ ПУТЬ ЗАРАЖЕНИЯ ВИЧ-ИНФЕКЦИЙ В РФ В НАСТОЯЩЕЕ ВРЕМЯ</p> <p>1) парентеральный</p>	

<p>2) грудное вскармливание 3) контактно-бытовой 4) половой</p>	
<p>4. ВИЧ-ИНФИЦИРОВАННЫЙ ЧЕЛОВЕК ИМЕЕТ ПРАВО ВСТУПАТЬ В ПОЛОВЫЕ КОНТАКТЫ</p> <p>1) да, но должен предупредить своего партнера о том, что инфицирован, получить от него согласие на контакт и использовать презерватив 2) без всяких ограничений 3) нет 4) да, но использовать презерватив</p>	
<p>5.ВРЕМЯ ПОГРУЖЕНИЯ МИ В МОЮЩИЙ РАСТВОР ПРИ ПРЕДСТЕРИЛИЗАЦИОННОЙ ОЧИСТКЕ:</p> <p>1) 15 минут 2) 30 минут 3) 45 минут 4) 5 минут</p>	
<p>6. ВЫБОР МЕТОДА СТЕРИЛИЗАЦИИ ЗАВИСИТ ОТ:</p> <p>1) особенностей стерилизуемого изделия 2) степени загрязненности изделия 3) конфигурации изделия 4) количества изделий в обрабатываемой партии</p>	
<p>7. ПЕРИОДИЧНОСТЬ САМОКОНТРОЛЯ КАЧЕСТВА ПРЕДСТЕРИЛИЗАЦИОННОЙ ОЧИСТКИ МЕДИЦИНСКИМ ПЕРСОНАЛОМ ЦСО:</p> <p>1) ежедневно, 1% от отработанных изделий одного наименования 2) не реже 1 раза в неделю 3) ежедневно, выборочно 4) 2 раза в день и по мере необходимости</p>	
<p>8.ПОСЛЕ ХИМИЧЕСКОЙ СТЕРИЛИЗАЦИИ МИ ОПОЛАСКИВАЮТ ВОДОЙ:</p> <p>1) стерильной 2) кипяченой 3) дистиллированной 4) водопроводной</p>	
<p>9.КАКОВЫ ИСХОДЫ ВИРУСНОГО ГЕПАТИТА А:</p> <p>1)Выздоровление 2) Хронический вирусный гепатит 3) Цирроз печени 4) Острая печеночная недостаточность</p>	
<p>10. ПРИ ДЕЗИНФЕКЦИИ ИНСТРУМЕНТОВ ПРОИСХОДИТ УНИЧТОЖЕНИЕ:</p> <p>1) вегетативных форм микроорганизмов 2) спор 3) спор и вегетативных форм 4) нет верного ответа</p>	
<p>11. УКАЖИТЕ ПОСЛЕДОВАТЕЛЬНОСТЬ ЭТАПОВ ОБРАБОТКИ ИЗДЕЛИЙ:</p> <p>1) дезинфекция, предстерилизационная очистка, стерилизация 2) промывание проточной водой, предстерилизационная очистка, стерилизация 3) дезинфекция, промывание проточной водой, стерилизация 4) нет верного ответа</p>	

<p>12. ДОПУСТИМОЕ ВРЕМЯ ИСПОЛЬЗОВАНИЯ СТЕРИЛЬНОГО МАТЕРИАЛА ПОСЛЕ ВСКРЫТИЯ БИКСА:</p> <ol style="list-style-type: none"> 1) в течение рабочей смены 2) в течение суток 3) использовать немедленно, после вскрытия бикса 4) по согласованию с ЦГСЭН, в зависимости от условий работы, возможно увеличение указанных сроков хранения. 	
<p>13. СРОК СОХРАНЕНИЯ СТЕРИЛЬНОСТИ ИЗДЕЛИЙ В БИКСЕ С ФИЛЬТРОМ:</p> <ol style="list-style-type: none"> 1) 20 суток 2) 3 суток 3) 10 суток 4) 7 суток 	
<p>14. ПРИ КАКОМ ВИРУСНОМ ГЕПАТИТЕ МАКСИМАЛЬНЫЙ ИНКУБАЦИОННЫЙ ПЕРИОД?</p> <ol style="list-style-type: none"> 1) гепатит В 2) гепатит А 3) гепатит Е 4) гепатит Д 	
<p>15. ОСНОВНЫМ ВИДОМ ЛЕЧЕНИЯ ПРИ ЛЕГКИХ И СРЕДНЕТЯЖЕЛЫХ ФОРМАХ ГЕПАТИТА В ЯВЛЯЕТСЯ:</p> <ol style="list-style-type: none"> 1) Соблюдение режима и диеты 2) Инфузионная терапия 3) Глюкокортикоиды 4) Противовирусные препараты 	
<p>16. НАЗОВИТЕ ПУТИ ПЕРЕДАЧИ ВИРУСНОГО ГЕПАТИТА В:</p> <ol style="list-style-type: none"> 1) Парентеральный 2) Пищевой 3) Водный 4) Контактно-бытовой 	
<p>16. ЭКСПОЗИЦИЯ ПРИ ЗАМАЧИВАНИИ МЕДИЦИНСКИХ ИНСТРУМЕНТОВ В МОЮЩЕМ РАСТВОРЕ ПРИ ПРЕДСТЕРИЛИЗАЦИОННОЙ ОЧИСТКЕ (В МИН.):</p> <ol style="list-style-type: none"> 1) 15 2) 30 3) 45 4) 10 	
<p>17. ИСТОЧНИКОМ ИНФЕКЦИИ СПИДА ЯВЛЯЮТСЯ:</p> <ol style="list-style-type: none"> 1) ВИЧ-инфицированный на стадии генерализованной лимфаденопатии 2) ВИЧ-инфицированный на стадии бессимптомного носительства 3) Больной в стадии пре-СПИД 4) Больной СПИДом в терминальной стадии 	
<p>18. МЕТОДЫ ЛАБОРАТОРНОГО ПОДТВЕРЖДЕНИЯ ДИАГНОЗА ВИЧ / СПИДА</p> <ol style="list-style-type: none"> 1) серологический 2) бактериологический 3) биологическая проба 4) иммунологический 	
<p>20. УСЛОВИЯ ГИБЕЛИ ВИЧ, ВСЕ ВЕРНО КРОМЕ:</p> <ol style="list-style-type: none"> 1) нагрев при 56 °С в теч. 1 мин 2) воздействие ультрафиолет. излуч. 3) 3 % р-р хлорамина 60 мин. 	

4) кипячение в теч. 15 мин.	
1. ДЛЯ КАКОГО СОСТОЯНИЯ ХАРАКТЕРНО ЗАТРУДНЕННОЕ УЧАЩЕННОЕ ДЫХАНИЕ С ЭКСПИРАТОРНОЙ ОДЫШКОЙ 1) анафилактический шок 2) сердечно-сосудистый коллапс 3) обморок 4) болевой шок	
2. ДЛЯ КАКОГО СОСТОЯНИЯ ХАРАКТЕРЕН РЕДКИЙ СЛАБОГО НАПОЛНЕНИЯ ПУЛЬС 1) обморок 2) сердечно-сосудистый коллапс 3) анафилактический шок 4) болевой шок	
3. ПРИ ОБМОРОКЕ НЕОБХОДИМО ОБЕСПЕЧИТЬ ПОЛОЖЕНИЕ ПАЦИЕНТА 1) горизонтальное с приподнятыми ногами 2) сидячие 3) на правом боку 4) на левом боку	
4. ПОТЕРЯ СОЗНАНИЯ ХАРАКТЕРНА ДЛЯ 1) обморока 2) инсульта 3) тиреотоксического криза 4) приступа стенокардии	
5. ПОТЕРЯ СОЗНАНИЯ, БЛЕДНЫЕ КОЖНЫЕ ПОКРОВЫ, НИЗКОЕ АРТЕРИАЛЬНОЕ ДАВЛЕНИЕ ХАРАКТЕРНЫ ДЛЯ 1) обморок 2) коллапс 3) гипертонический криз 4) анафилактический шок	
6. ДЛЯ КОЛЛАПСА ХАРАКТЕРНЫМ ЯВЛЯЕТСЯ 1) бледность и влажность кожных покровов 2) артериальная гипертензия 3) суженный зрачок 4) двигательное беспокойство	
7. ВО ВРЕМЯ КОЛЛАПСА КОЖНЫЕ ПОКРОВЫ 1) влажные, бледные 2) сухие, гиперемичные 3) сухие, бледные 4) влажные, гиперемичные	
8. ДОМИНИРУЮЩИМ ПРОЯВЛЕНИЕМ СИСТЕМНОЙ АНАФИЛАКСИИ (АНАФИЛАКТИЧЕСКОГО ШОКА) ЯВЛЯЕТСЯ 1) сосудистый коллапс 2) приступ удушья 3) кардиогенный шок 4) крапивница	
9. ПРИ ГИПЕРТОНИЧЕСКОМ КРИЗЕ ПОЛОЖЕНИЕ ПАЦИЕНТА ДОЛЖНО БЫТЬ 1) полусидя 2) лежа 3) полулежа 4) сидя	

<p>10. К ОСЛОЖНЕНИЯМ ОБЩЕГО ХАРАКТЕРА ПРИ ПРОВЕДЕНИИ МЕСТНОЙ АНЕСТЕЗИИ ОТНОСЯТ</p> <ol style="list-style-type: none"> 1) гипертонический криз 2) парез лицевого нерва 3) гематома 4) дентальная плексалгия 	
<p>11. ДЛЯ ОБМОРОКА ХАРАКТЕРНЫМ ЯВЛЯЕТСЯ</p> <ol style="list-style-type: none"> 1) снижение тонуса мышц 2) тахикардия 3) гипертония 4) гиперемия кожи 	
<p>12. ПРИ АНАФИЛАКТИЧЕСКОМ ШОКЕ, КОТОРЫЙ ОСЛОЖИЛСЯ ОСТАНОВКОЙ ДЫХАНИЯ, В ОЖИДАНИИ РЕАНИМАЦИОННОЙ БРИГАДЫ «СКОРОЙ ПОМОЩИ» СЛЕДУЕТ</p> <ol style="list-style-type: none"> 1) начать ИВЛ, начать массаж сердца 2) ввести сальбутамол через небулайзер 3) ввести в/в супрастин 4) ввести в/в эуфиллин 	
<p>13. ПРЕПАРАТАМИ ПЕРВОЙ ПОМОЩИ ПРИ АНАФИЛАКТИЧЕСКОМ ШОКЕ ЯВЛЯЮТСЯ</p> <ol style="list-style-type: none"> 1) глюкокортикоиды, адреналин, антигистамины, эуфиллин 2) анаболические гормоны, антибиотики 3) антиаритмики, сердечные гликозиды 4) диуретики, седативные 	
<p>14. ПРИ АНАФИЛАКТИЧЕСКОМ ШОКЕ ОБОСНОВАНО ПРИМЕНЕНИЕ КОМПЛЕКСА ЛЕЧЕБНЫХ МЕРОПРИЯТИЙ</p> <ol style="list-style-type: none"> 1) прекращение введения аллергена, в/в введение антигистаминных препаратов, глюкокортикоидов, бронхоспазмолитиков, плазмозамещающих растворов 2) горизонтальное положение больного с приподнятыми ногами, тройной прием сафара, оксигенотерапия, в/м введение дыхательных аналептиков 3) абсолютный покой, прием нитроглицерина, в/м или в/в введение анальгетиков, оксигенотерапия, введение спазмолитиков 4) прием нитроглицерина, тройной прием сафара, оксигенотерапия, в/м введение дыхательных анальгетиков 	
<p>15. НАЗОВИТЕ ПРЕПАРАТ НОМЕР 1 ПРИ АНАФИЛАКТИЧЕСКОМ ШОКЕ</p> <ol style="list-style-type: none"> 1) адреналин 2) новокаин 3) промедол 4) но-шпа 	
<p>16. УКАЖИТЕ СООТНОШЕНИЕ ЧАСТОТЫ НАГНЕТАНИЙ ВОЗДУХА К ЧИСЛУ КОМПРЕССИЙ ПРИ ПРОВЕДЕНИИ РЕАНИМАЦИОННЫХ МЕРОПРИЯТИЙ ДВУМЯ УЧАСТНИКАМИ</p> <ol style="list-style-type: none"> 1) 2 : 30 2) 1 : 1 3) 2 : 15 4) 1 : 5 	
<p>17. ОСНОВНЫЕ ПАТОГЕНЕТИЧЕСКИЕ ФАКТОРЫ КОЛЛАПСА</p> <ol style="list-style-type: none"> 1) нарушение функции вазомоторных центров, уменьшение венозного возврата крови к сердцу 2) нарушение микро- и макроциркуляции 	

3) ишемия головного мозга 4) вазодилатация	
18. КЛИНИЧЕСКИЕ ВАРИАНТЫ ЛЕКАРСТВЕННОГО АНАФИЛАКТИЧЕСКОГО ШОКА 1) абдоминальный, асфиксический, типичный,, гемодинамический, церебральный 2) типичный, нетипичный 3) нейрогенный, соматический 4) астматический, гемодинамический	
19. КОЛЛАПС МОЖЕТ БЫТЬ СИМПТОМОМ 1) острого инфаркта миокарда 2) обморока 3) диабетической комы 4) тиреотоксикоза	
20. В РАЗВИТИИ ОБМОРОКА ВЫДЕЛЯЮТ 1) 3 периода 2) 6 периода 3) 7 периодов 4) 1 период	
1.К МОМЕНТУ РОЖДЕНИЯ В НОРМЕ НИЖНЯЯ ЧЕЛЮСТЬ 1) верхняя и нижняя челюсти развиты соразмерно 2) меньше верхней 3) больше верхней 4) не имеет значения	
2.НИЖНЯЯ ЧЕЛЮСТЬ НОВОРОЖДЕННОГО СОСТОИТ 1) из 2-х несросшихся половин, соединенных волокнистым хрящом 2)из 2-х несросшихся половин, соединенных соединительной тканью 3)из 2-х сросшихся половин, костное соединенных 4)не имеет значения	
3.СРАЩЕНИЕ 2-Х ПОЛОВИН НИЖНЕЙ ЧЕЛЮСТИ В ЕДИНОЕ ЦЕЛОЕ ПРОИСХОДИТ 1) в 1-2 года 2) в 4-5 лет 3) к 25 годам 4) к 12 годам	
4.НИЖНЯЯ ЧЕЛЮСТЬ НОВОРОЖДЕННОГО В НОРМЕ РАСПОЛОЖЕНА ДИСТАЛЬНЕЕ ВЕРХНЕЙ НА РАССТОЯНИИ 1) до 14 мм 2) до 5 мм 3) до 10 мм 4) не имеет значения	
5.ЩИТОВИДНЫЙ ХРЯЩ ФОРМИРУЕТСЯ ИЗ 1) 3ей пары жаберных дуг 2) 4ой пары жаберных дуг 3) мандибулярных дуг 4) лобных отростков	
6. 4-АЯ ПАРА ЖАБЕРНЫХ ДУГ В ПРОЦЕССЕ РАЗВИТИЯ ОБРАЗУЕТ 1) редуцируется 2) зачатки верхней челюсти 3) зачаток зуба 4) подъязычную кость	
7. ЩИТОВИДНЫЙ ХРЯЩ ФОРМИРУЕТСЯ ИЗ ЖАБЕРНЫХ ДУГ	

<p>1) 3-ей пары 2) мандибулярных 3) 4-ой пары 4) 2-ой пары</p>	
<p>8. ЩИТОВИДНЫЙ ХРЯЩ ФОРМИРУЕТСЯ ИЗ ЖАБЕРНЫХ ДУГ</p> <p>1) 3-ей пары 2) мандибулярных 3) 4-ой пары 4) 2-ой пары</p>	
<p>9. ВЕРХНЯЯ И НИЖНЯЯ ЧЕЛЮСТЬ ФОРМИРУЕТСЯ ИЗ ПАРЫ ЖАБЕРНЫХ ДРУГ</p> <p>1) 1ой 2) 2ой 3) 3ей 4) 4ой</p>	
<p>10. ПРИ РОЖДЕНИИ У РЕБЁНКА ОТМЕЧАЕТСЯ СЛЕДУЮЩЕЕ СООТНОШЕНИЕ ЧЕЛЮСТЕЙ</p> <p>1) ретрогеническое 2) прогнатическое 3) прогеническое 4) прямое</p>	
<p>11. СРЕДИННЫЙ НЕБНЫЙ ШОВ ОКОСТЕНЕВАЕТ</p> <p>1) к 25 годам 2) к 18 годам 3) к 14 годам 4) к 6 годам</p>	
<p>12. НИЖНЯЯ ГУБА ОБРАЗУЕТСЯ В РЕЗУЛЬТАТЕ СРАСТАНИЯ ОТРОСТКОВ</p> <p>1) нижнечелюстных 2) лобных 3) верхнечелюстных и медиальных 4) верхнечелюстных</p>	
<p>13. ЗАВЕРШЕНИЕ ФОРМИРОВАНИЯ ЛИЦЕВОГО СКЕЛЕТА ПРОИСХОДИТ В ВОЗРАСТЕ</p> <p>1) 21-24 года 2) 15-20 лет 3) 12-15 лет 4) После 25 лет</p>	
<p>14. РАЗВИТИЕ МЯГКОГО НЕБА ЗАКАНЧИВАЕТСЯ К :</p> <p>1) 12 неделе внутриутробного периода 2) 6 неделе внутриутробного периода 3) 30 неделе внутриутробного периода 4) 40 неделе внутриутробного периода</p>	
<p>13. ПОСЛЕ РОЖДЕНИЯ СОХРАНЯЕТСЯ:</p> <p>1) первая жаберная дуга 2) вторая жаберная дуга 3) третья жаберная дуга 4) четвертая жаберная дуга</p>	
<p>14. КАЖДАЯ ЖАБЕРНАЯ ДУГА СОДЕРЖИТ:</p> <p>1) черепной нерв 2) зачаток зуба 3) альвеолу</p>	

4) паренхиму	
15. КАЖДАЯ ЖАБЕРНАЯ ДУГА СОДЕРЖИТ: 1) кровеносный сосуд 2) паренхиму 3) зачаток зуба 4) альвеолу	
16. КАЖДАЯ ЖАБЕРНАЯ ДУГА СОДЕРЖИТ: 1) мезенхиму 2) зачаток зуба 3) альвеолу 4) паренхиму	
17. ПОСЛЕ РОЖДЕНИЯ ПЕРВАЯ ЖАБЕРНАЯ ДУГА СОХРАНЯЕТСЯ В ВИДЕ: 1) наружного слухового прихода 2) исчезает 3) носового хода 4) внутреннего уха	
18. ЛИЦЕВЫЕ КОСТИ РАЗВИВАЮТСЯ ИЗ: 1) соединительной ткани 2) хрящевой ткани 3) костной ткани 4) жаберных дуг	
19. АЛЬВЕОЛЯРНЫЙ ОТРОСТОК НИЖНЕЙ ЧЕЛЮСТИ РАЗВИВАЕТСЯ ИЗ 1) мезенхимы 2) эктодермы 3) энтодермы 4) эмбрионального хряща	
20. СРЕДНЯЯ ЧАСТЬ ЛИЦА НОВОРОЖДЕННОГО ФОРМИРУЕТСЯ ИЗ 1) верхнечелюстных бугров 2) нижнечелюстных бугров 3) лобного отростка 4) первичного неба	
1. ДЕНТИН И ЦЕМЕНТ ЗУБОВ ИМЕЮТ ПРОИСХОЖДЕНИЕ 1) нейромезенхимальное 2) эктодермальное 3) энтодермальное 4) мезодермальное	
2. СТРУКТУРНОЙ ЕДИНИЦЕЙ ЭМАЛИ ЯВЛЯЕТСЯ 1) эмалевая призма 2) эмалевое волокно 3) энамелин 4) амелогенин	
3. ДЕНТИННЫЕ КАНАЛЬЦЫ СОДЕРЖАТ В ОСНОВНОМ 1) отростки дентинобластов 2) дентин 3) предентин 4) тела дентинобластов	

<p>4.РЕГЕНЕРИРУЮТ ТВЕРДЫЕ ТКАНИ ЗУБА:</p> <ol style="list-style-type: none"> 1) цемент и дентин 2) эмаль и дентин 3) эмаль и цемент 4) эмаль, дентин и цемент 	
<p>5.ЭНАМЕЛОБЛАСТЫ ДИФФЕРЕНЦИРУЮТСЯ ИЗ КЛЕТОК</p> <ol style="list-style-type: none"> 1) внутреннего слоя эмалевого органа 2) зубного мешочка 3) вестибулярной пластинки 4) пульпы эмалевого органа 	
<p>6.ЦЕМЕНТОБЛАСТЫ РАЗВИВАЮТСЯ ИЗ КЛЕТОК</p> <ol style="list-style-type: none"> 1) зубного мешочка 2) зубной пластинки 3) вестибулярной пластинки 4) эмалевого органа 	
<p>7.ОТРОСТКИ ДЕНТИНОБЛАСТОВ НАХОДЯТСЯ В ОСНОВНОМ В</p> <ol style="list-style-type: none"> 1) дентинных канальцах 2) периодонте 3) плащевом дентине 4) околопульпарном дентине 	
<p>8.ПАРОДОНТ ВКЛЮЧАЕТ В СЕБЯ ВСЁ, КРОМЕ</p> <ol style="list-style-type: none"> 1) дентина 2) цемента 3) периодонта 4) стенки зубной альвеолы 	
<p>9.ЭМАЛЬ ЗУБОВ ИМЕЕТ ПРОИСХОЖДЕНИЕ</p> <ol style="list-style-type: none"> 1) эктодермальное 2) энтодермальное 3) мезодермальное 4) целонефродермальное 	
<p>10.ЗУБНОЙ МЕШОЧЕК ЯВЛЯЕТСЯ ИСТОЧНИКОМ ФОРМИРОВАНИЯ</p> <ol style="list-style-type: none"> 1) цемента и периодонта 2) эмали и дентина 3) дентина и пульпы 4) цемента и пульпы 	
<p>11.В СОСТАВЕ КРИСТАЛЛОВ ТВЕРДЫХ ТКАНЕЙ ЗУБА ПРЕОБЛАДАЕТ КОМПЛЕКСНАЯ СОЛЬ</p> <ol style="list-style-type: none"> 1) гидроксиапатит 2) карбонат кальция 3) фтористый кальций 4) фосфорнокислый кальций 	
<p>12.В ФОРМИРОВАНИИ КУТИКУЛЫ ЭМАЛИ НЕ ПРИНИМАЮТ УЧАСТИЯ КЛЕТКИ ЭМАЛЕВОГО ОРГАНА</p> <ol style="list-style-type: none"> 1) внутреннего слоя 2) наружного слоя 3) промежуточного слоя 4) его пульпы 	
<p>13. ФОРМИРОВАНИЕ ПЕРИОДОНТА ПРОИСХОДИТ ИЗ</p> <ol style="list-style-type: none"> 1) Мезенхимы зубного мешочка 2) Мезенхимы зубного сосочка 3) Эпителиальной ткани внутреннего слоя эмалевого органа 	

<p>14. ПЕРИОДОНТ ОБРАЗОВАН ПРЕИМУЩЕСТВЕННО ТКАНЬЮ</p> <ol style="list-style-type: none"> 1) плотной соединительной 2) костной 3) хрящевой 4) рыхлой соединительной 	
<p>15. ЗУБНОЙ МЕШОЧЕК ЯВЛЯЕТСЯ ИСТОЧНИКОМ ФОРМИРОВАНИЯ</p> <ol style="list-style-type: none"> 1) цемента и периодонта 2) эмали и дентина 3) дентина и пульпы 4) цемента и пульпы 	
<p>16. ОТРОСТКИ ДЕНТИНОБЛАСТОВ НАХОДЯТСЯ В ОСНОВНОМ В</p> <ol style="list-style-type: none"> 1) дентинных канальцах 2) периодонте 3) плащевом дентине 4) околопульпарном дентине 	
<p>17. В ФОРМИРОВАНИИ КУТИКУЛЫ ЭМАЛИ НЕ ПРИНИМАЮТ УЧАСТИЯ КЛЕТКИ ЭМАЛЕВОГО ОРГАНА</p> <ol style="list-style-type: none"> 1) внутреннего слоя 2) наружного слоя 3) промежуточного слоя 4) его пульпы 	
<p>18. ПЛАЩЕВОЙ И ОКОЛОПУЛЬПАРНЫЙ ДЕНТИН ОТЛИЧАЮТСЯ</p> <ol style="list-style-type: none"> 1) направлением коллагеновых волокон 2) клеточным составом 3) тканевым составом 4) соотношением между клетками и межклеточным веществом 	
<p>19. В СОСТАВЕ КРИСТАЛЛОВ ТВЕРДЫХ ТКАНЕЙ ЗУБА ПРЕОБЛАДАЕТ КОМПЛЕКСНАЯ СОЛЬ</p> <ol style="list-style-type: none"> 1) гидроксиапатит 2) карбонат кальция 3) фтористый кальций 4) фосфорнокислый кальций 	
<p>20. ЗРЕЛАЯ ЭМАЛЬ ЗУБА СОДЕРЖИТ НЕОРГАНИЧЕСКИХ ВЕЩЕСТВ</p> <ol style="list-style-type: none"> 1) 95% 2) 3,8% 3) 15% 4) 50% 	
<p>Раздел 3. Профилактика аномалий и деформаций челюстно-лицевой области.</p>	
<p>1. МЕДИКО-ГЕНЕТИЧЕСКОЕ КОНСУЛЬТИРОВАНИЕ РЕКОМЕНДУЕТСЯ РОДСТВЕННИКАМ БОЛЬНОГО И БОЛЬНОМУ С ДИАГНОЗОМ:</p> <ol style="list-style-type: none"> 1) неполная расщелина мягкого неба 2) вторичный деформирующий остеоартроз 3) остеома верхней челюсти 4) вторичная адентия 	<p>УК-1, УК-2, УК-3, ПК-1, ПК-3, ПК-2, ПК-4, ПК-5, ПК-6, ПК-7, ПК-8, ПК-9, ПК-10, ПК-11, ПК-12, ПК-13</p>
<p>2. ТЕРАТОГЕННЫЕ ФАКТОРЫ МОГУТ ВЫЗВАТЬ ФОРМИРОВАНИЕ ВРОЖДЕННОЙ РАСЩЕЛИНЫ НЕБА В ПЕРИОД ЭМБРИОГЕНЕЗА</p> <ol style="list-style-type: none"> 1) Первые 6 недель 2) 16-18 недели 3) 24-28 недели 	

4) III триместр беременности	
3. ДЛЯ ПРЕДОТВРАЩЕНИЯ ВОЗНИКНОВЕНИЯ ЗУБОЧЕЛЮСТНЫХ АНОМАЛИЙ В ПРЕНАТАЛЬНЫЙ ПЕРИОД РАЗВИТИЯ РЕБЕНКА НЕОБХОДИМО ПРОВОДИТЬ ПРОФИЛАКТИЧЕСКИЕ МЕРОПРИЯТИЯ	
1) все перечисленное 2) отказ от вредных привычек 3) сбалансированный режим питания будущей матери 4) медико-генетический анализ	
4. ВРОЖДЕННЫЕ РАСЩЕЛИНЫ ВЕРХНЕЙ ГУБЫ ФОРМИРУЮТСЯ В ПЕРИОД РАЗВИТИЯ ЭМБРИОНА ЧЕЛОВЕКА	
1) 5-6 недели 2) 11-12 недели 3) во второй половине эмбриогенеза 4) 1-4 недели	
5. К НАСЛЕДСТВЕННЫМ ЗУБОЧЕЛЮСТНЫМ АНОМАЛИЯМ ОТНОСЯТСЯ	
1) первичная адентия, макродентия 2) вторичные частичные адентии 3) вторичная полная адентия 4) рецидив зубочелюстной аномалии	
6. АБСОЛЮТНО ПРОГНОЗИРОВАТЬ РАЗВИТИЕ ЗУБОЧЕЛЮСТНЫХ АНОМАЛИЙ ПОЗВОЛЯЮТ	
1) вредные привычки 2) нарушение дыхания 3) аномалии прикуса у родителей 4) неправильное вскармливание	
7. УКАЖИТЕ ВЕДУЩИЙ НЕБЛАГОПРИЯТНЫЙ ФАКТОР В ФОРМИРОВАНИИ ЗУБОЧЕЛЮСТНЫХ АНОМАЛИЙ В АНТЕНАТАЛЬНОМ ПЕРИОДЕ У РЕБЕНКА	
1) наследственность 2) заболевания матери 3) неправильное положение плода 4) нарушение режима питания матери	
8. ПРОФИЛАКТИЧЕСКИМИ МЕРОПРИЯТИЯМИ, КОТОРЫЕ НЕОБХОДИМО ПРОВОДИТЬ В ПЕРИОД РАЗВИТИЯ РЕБЕНКА С ЦЕЛЬЮ ПРОФИЛАКТИКИ АНТЕНАТАЛЬНЫХ ПОРОКОВ ЗУБОВ, ЯВЛЯЮТСЯ	
1) все перечисленное 2) ограничение применения лекарств в период беременности 3) определение щадящего режима работы беременной женщины 4) устранение вредных привычек	
9. ОТГРАНИЧЕНИЕ РОТОВОЙ ПОЛОСТИ ОТ НОСОВОЙ ПРОИСХОДИТ	
1) на 6-7 неделе беременности 2) на 3-4 неделе беременности 3) на 9-10 неделе беременности 4) на 14-16 неделе беременности	
10. К ЭНДОГЕННЫМ ФАКТОРАМ РАЗВИТИЯ ЗУБОЧЕЛЮСТНЫХ АНОМАЛИЙ ОТНОСЯТ	
1) наследственное предрасположение 2) искусственное вскармливание	

3) заболевания матери в детском возрасте 4) плохая погода	
11.К ЭКЗОГЕННЫМ ФАКТОРАМ РАЗВИТИЯ ЗУБОЧЕЛЮСТНЫХ АНОМАЛИЙ ОТНОСЯТ 1) все перечисленное 2) психические 3) радиационные 4) химические	
12.К ЭКЗОГЕННЫМ БИОЛОГИЧЕСКИМ ФАКТОРАМ МОЖНО ОТНЕСТИ 1) все перечисленное 2) туберкулез 3) сифилис 4) краснуха	
13.РОСТ ЧЕЛЮСТЕЙ В ПЕРИОД ЭМБРИОГЕНЕЗА ВЗАИМОСВЯЗАН 1) сначала с ростом языка 2) сначала с формированием зачатков временных зубов 3) сначала с ростом зачатков постоянных зубов 4) с сочетанным действием всего перечисленного	
14. ВНЕШНИЙ ФАКТОР, ИГРАЮЩИЙ РОЛЬ В НАРУШЕНИИ РАЗВИТИЯ ЗУБО-ЧЕЛЮСТНОЙ СИСТЕМЫ 1) сдавление брюшной стенки тесной одеждой 2) низкая температура окружающей среды 3) гиподинамия беременной 4) сон беременной на одном боку	
15. ОДНИМ ИЗ ВНЕШНИХ ФАКТОРОВ, ВЛИЯЮЩИХ НА РАЗВИТИЕ ЗУБО-ЧЕЛЮСТНОЙ СИСТЕМЫ ЯВЛЯЕТСЯ 1) многоплодие 2) гиподинамия беременной 3) злоупотребление молочными продуктами 4) низкая температура окружающей среды	
16. ВНЕШНИЙ ФАКТОР, ИГРАЮЩИЙ РОЛЬ В НАРУШЕНИИ РАЗВИТИЯ ЗУБО-ЧЕЛЮСТНОЙ СИСТЕМЫ 1) несоответствие размеров матки и плода. 2) сон беременной на одном боку 3) злоупотребление молочными продуктами 4) гиподинамия беременной	
17. ОДНИМ ИЗ ВНЕШНИХ ФАКТОРОВ, ВЛИЯЮЩИХ НА РАЗВИТИЕ ЗУБО-ЧЕЛЮСТНОЙ СИСТЕМЫ ЯВЛЯЕТСЯ 1) давление пуповины и амниотических тяжей 2) злоупотребление молочными продуктами 3) алкоголизм беременной 4) сон беременной на одном боку	
18. ВНУТРЕННИЙ ФАКТОР, ИГРАЮЩИЙ РОЛЬ В НАРУШЕНИИ РАЗВИТИЯ ЗУБО-ЧЕЛЮСТНОЙ СИСТЕМЫ 1) алкоголизм беременной 2) сон беременной на одном боку 3) облучение 4) механическая травма	
19. ОДНИМ ИЗ ВНУТРЕННИХ ФАКТОРОВ, ВЛИЯЮЩИХ НА РАЗВИТИЕ ЗУБО-ЧЕЛЮСТНОЙ СИСТЕМЫ ЯВЛЯЕТСЯ 1) неполноценное питание беременной	

<p>2) чрезмерная физическая нагрузка 3) гиподинамия беременной 4) бессонница</p>	
<p>20. ОДНИМ ИЗ ВНУТРЕННИХ ФАКТОРОВ, ВЛИЯЮЩИХ НА РАЗВИТИЕ ЗУБО-ЧЕЛЮСТНОЙ СИСТЕМЫ ЯВЛЯЕТСЯ</p> <p>1) заболевания эндокринных желез 2) чрезмерная физическая нагрузка 3) заболевания мочевыделительной системы 4) нет правильного ответа</p>	
<p>1. У ДЕТЕЙ ГРУДНОГО ВОЗРАСТА В ЦЕЛЯХ ПРОФИЛАКТИКИ ЗУБОЧЕЛЮСТНЫХ АНОМАЛИЙ ЦЕЛЕСООБРАЗНО ПРИМЕНЯТЬ</p> <p>1) создание благоприятных условий для правильного вскармливания 2) стандартные вестибулярные пластинки 3) нормализацию функции дыхания 4) устранение вредных привычек сосания языка</p>	
<p>2. РАБОТА ПО ПЕРВИЧНОЙ ПРОФИЛАКТИКЕ АНОМАЛИЙ ПРИКУСА В РАННЕМ ДЕТСКОМ ВОЗРАСТЕ НАПРАВЛЕНА</p> <p>1) на устранение причин, обуславливающих аномалии прикуса 2) на регулирование роста челюстей 3) на назначение ортодонтического аппаратного лечения 4) на предупреждение дальнейшего развития аномалий прикуса</p>	
<p>3. В НОРМАЛИЗАЦИИ ФУНКЦИИ ДЫХАНИЯ ПЕРВОСТЕПЕННОЕ ЗНАЧЕНИЕ ИМЕЮТ</p> <p>1) санация носоглотки 2) нормализация осанки, положения головы 3) упражнения для нормализации положения языка 4) дыхательная гимнастика</p>	
<p>4. ФАКТОРОМ РИСКА ВОЗНИКНОВЕНИЯ ЗУБОЧЕЛЮСТНЫХ АНОМАЛИЙ У ДЕТЕЙ ЯВЛЯЕТСЯ</p> <p>1) раннее удаление временных зубов 2) флюороз 3) гипоплазия эмали 4) гингивит</p>	
<p>5. СОСАТЕЛЬНЫЙ РЕФЛЕКС У РЕБЕНКА УГАСАЕТ В НОРМЕ</p> <p>1) 9-12 месяцев 2) 3-6 месяцев 3) после 1 года 4) в 6-9 месяцев</p>	
<p>6. ДЛЯ ФИЗИОЛОГИЧЕСКОГО ТИПА ГЛОТАНИЯ ХАРАКТЕРНО ПОЛОЖЕНИЕ ЯЗЫКА</p> <p>1) за верхними резцами 2) между передними зубами 3) упирается в верхнюю губу 4) упирается в нижнюю губу</p>	
<p>7. О РАЗВИТИИ АНОМАЛИЙ ПРИКУСА, ОБУСЛОВЛЕННЫХ НАРУШЕНИЕМ НОСОВОГО ДЫХАНИЯ, СВИДЕТЕЛЬСТВУЕТ</p> <p>1) удлинение нижней трети лица в состоянии покоя 2) нарушение смыкания губ 3) наклон головы вперед 4) не смыкание губ</p>	
<p>8. В РЕЗУЛЬТАТЕ ВРЕДНОЙ ПРИВЫЧКИ ВО ВРЕМЯ СНА ПОДКЛАДЫВАТЬ РУКИ ПОД ГОЛОВУ И ДАВИТЬ НА НИЖНЮЮ</p>	

<p>ЧЕЛЮСТЬ ФОРМИРУЕТСЯ</p> <ol style="list-style-type: none"> 1) смещение нижней челюсти в сторону 2) изменение тонуса мышц челюстно-лицевой области 3) сужение верхней челюсти 4) уплощение челюсти с одной стороны 	
<p>9. С ЦЕЛЬЮ ПРОФИЛАКТИКИ АНОМАЛИЙ ПРИКУСА У ДЕТЕЙ НЕОБХОДИМО ОБРАТИТЬ ВНИМАНИЕ РОДИТЕЛЕЙ</p> <ol style="list-style-type: none"> 1) все перечисленное 2) на правильное положение головы 3) на воспитание правильного навыка пережевывания пищи 4) на тренировку носового дыхания 	
<p>10. С ЦЕЛЬЮ ПРОФИЛАКТИКИ ЗУБОЧЕЛЮСТНЫХ АНОМАЛИЙ В РАБОТУ ВОСПИТАТЕЛЕЙ ДЕТСКОГО ДОШКОЛЬНОГО УЧРЕЖДЕНИЯ МОЖНО ВКЛЮЧИТЬ</p> <ol style="list-style-type: none"> 1) все перечисленное 2) проведение тренировки носового дыхания 3) проведение тренировки правильного глотания 4) проведение тренировки правильного положения головы 	
<p>11. ЦЕЛЬЮ МИОГИМНАСТИЧЕСКИХ УПРАЖНЕНИЙ ЯВЛЯЕТСЯ</p> <ol style="list-style-type: none"> 1) тренировка мимических и жевательных мышц 2) расслабление мимических и жевательных мышц 3) давление на костные структуры 4) верно все 	
<p>12. УПРАЖНЕНИЕ - ПОДТЯГИВАТЬ НИЖНЮЮ ГУБУ ПОД ПЕРЕДНИЕ ВЕРХНИЕ ЗУБЫ ПРИМЕНЯЮТ ПРИ</p> <ol style="list-style-type: none"> 1) профилактике мезиального прикуса 2) профилактике дистального прикуса 3) профилактике открытого прикуса 4) профилактике глубокого прикуса 	
<p>13. УПРАЖНЕНИЕ - НИЖНЮЮ ЧЕЛЮСТЬ ВЫДВИГАТЬ ВПЕРЕД ДО ТОГО МОМЕНТА, КОГДА НИЖНИЕ РЕЗЦЫ НЕ ПЕРЕКРОЮТ РЕЗЦЫ ВЕРХНЕГО РЯДА ПРИМЕНЯЮТ ДЛЯ ПРОФИЛАКТИКИ</p> <ol style="list-style-type: none"> 1) дистального прикуса 2) глубокого прикуса 3) перекрестного прикуса 4) открытого прикуса 	
<p>14. УПРАЖНЕНИЕ «ВСАДНИК» - ЩЕЛКАНЬЕ ЯЗЫКОМ ШИРОКО ОТКРЫВАЯ РОТ- ИСПОЛЬЗУЮТ</p> <ol style="list-style-type: none"> 1) для разрабатывания уздечки языка после ее пластики 2) для тренировки круговой мышцы рта 3) для тренировки жевательных мышц 4) для профилактики глубокого прикуса 	
<p>15. ДЛЯ ТРЕНИРОВКИ КРУГОВОЙ МЫШЦЫ РТА ИСПОЛЬЗУЮТ</p> <ol style="list-style-type: none"> 1) эспандер 2) резиновое кольцо 3) соску 4) палочку с резиновым наконечником 	
<p>16. КРУГОВУЮ МЫШЦУ РТА ТРЕНЕРУЮТ</p> <ol style="list-style-type: none"> 1) упражнения с пером, ветряной мельницей 2) цоканьем 3) надуванием щек 4) выдвиганием нижней челюсти вперед 	

<p>17. В НОРМАЛИЗАЦИИ ФУНКЦИИ ДЫХАНИЯ ПЕРВООЧЕРЕДНУЮ РОЛЬ ИГРАЕТ</p> <ol style="list-style-type: none"> 1) санация органов носоглотки 2) формирование прикуса 3) пришлифовывание бугров молочных клыков 4) миогимнастика 	
<p>18. В НОРМАЛИЗАЦИИ ФУНКЦИИ ГЛОТАНИЯ ОСНОВНУЮ РОЛЬ ИГРАЕТ СПЕЦИАЛИСТ</p> <ol style="list-style-type: none"> 1) логопед 2) воспитатель 3) учитель 4) педиатр 	
<p>19. ВОСПИТАНИЕ ДЕТЕЙ В СВЯЗИ С ПРОФИЛАКТИКОЙ ПРИКУСА НАПРАВЛЕНО</p> <ol style="list-style-type: none"> 1) на воспитание правильного навыка пережёвывания пищи 2) на формирование осознанности 3) на коммуникабельность 4) на самостоятельность 	
<p>20. В ЗАНЯТИЕ ПО ЛОГОПЕДИЧЕСКОМУ ОБУЧЕНИЮ В СВЯЗИ С ПРОФИЛАКТИКОЙ АНОМАЛИИ ПРИКУСА СЛЕДУЕТ ВКЛЮЧИТЬ</p> <ol style="list-style-type: none"> 1) нормализацию осанки 2) кварцевание 3) лечебную гимнастику 4) коррекцию зрения 	
<p>Раздел 4. Обследование ортодонтического пациента.</p>	
<p>1. ПРИ ДИАГНОСТИКЕ АНОМАЛИЙ ЗУБОЧЕЛЮСТНОЙ СИСТЕМЫ НЕОБХОДИМО ПРОВЕСТИ</p> <ol style="list-style-type: none"> 1) клиническое обследование и специальные методы обследования 2) клиническое обследование 3) антропометрические измерения контрольно-диагностических гипсовых моделей челюстей 4) внешний осмотр 	<p>УК-1, УК-2, УК-3, ПК-1, ПК-2, ПК-3, ПК-4, ПК-5, ПК-6, ПК-7, ПК-8, ПК-9, ПК-10, ПК-11, ПК-12, ПК-13</p>
<p>2. ПЕРВЫМ ЭТАПОМ ДИАГНОСТИКИ ЯВЛЯЕТСЯ:</p> <ol style="list-style-type: none"> 1) опрос и осмотр пациента 2) ОПТГ И ТРГ 3) анализ контрольно-диагностических моделей челюстей 4) дополнительные методы диагностики 	
<p>3. КЛИНИЧЕСКАЯ КАРТИНА ГЛУБОКОГО ПРИКУСА</p> <ol style="list-style-type: none"> 1) уменьшение нижней трети лица 2) увеличение нижней трети лица 3) увеличение средней трети лица 4) уменьшение верхней трети лица 	
<p>4. В НОРМЕ ПЕРЕДНИЕ ЗУБЫ ВЕРХНЕЙ ЧЕЛЮСТИ ДОЛЖНЫ ПЕРЕКРЫВАТЬ ОДНОИМЕННЫЕ ЗУБЫ НИЖНЕЙ ЧЕЛЮСТИ НЕ БОЛЕЕ ЧЕМ</p> <ol style="list-style-type: none"> 1) на 1/3 величины коронки 2) на 1/2 величины коронки 3) на 2/3 величины коронки 4) на всю величину коронки 	
<p>5. К МОМЕНТУ РОЖДЕНИЯ В НОРМЕ НИЖНЯЯ ЧЕЛЮСТЬ</p> <ol style="list-style-type: none"> 1) верхняя и нижняя челюсти развиты соразмерно 2) меньше верхней 	

<p>3) больше верхней 4) не имеет значения</p>	
<p>6. ДИСТАЛЬНЫЕ ПОВЕРХНОСТИ ВТОРЫХ МОЛОЧНЫХ МОЛЯРОВ 6-ЛЕТНЕГО РЕБЁНКА В НОРМЕ РАСПОЛАГАЮТСЯ</p> <p>1) с мезиальной ступенькой 2) в одной вертикальной плоскости 3) с дистальной ступенькой 4) не имеет значения</p>	
<p>7. НИЖНЯЯ ЧЕЛЮСТЬ НОВОРОЖДЕННОГО В НОРМЕ РАСПОЛОЖЕНА ДИСТАЛЬНЕЕ ВЕРХНЕЙ НА РАССТОЯНИИ</p> <p>1) до 14 мм 2) до 5 мм 3) до 10 мм 4) не имеет значения</p>	
<p>8. ВРЕМЕННЫЕ ЗУБЫ СМЫКАЮТСЯ СВОИМИ ОККЛЮЗИОННЫМИ ПОВЕРХНОСТЯМИ</p> <p>1) по горизонтальной плоскости 2) по вогнутой окклюзионной кривой 3) по выпуклой окклюзионной кривой 4) не имеет значения</p>	
<p>9. ФИЗИОЛОГИЧЕСКАЯ СТИРАЕМОСТЬ МОЛОЧНЫХ ЗУБОВ 5-ЛЕТНЕГО РЕБЕНКА В НОРМЕ ПРОИСХОДИТ</p> <p>1) в переднем и боковых отделах 2) в переднем отделе 3) в боковых отделах 4) не равномерно</p>	
<p>10. ВТОРОЙ ФИЗИОЛОГИЧЕСКИЙ ПОДЪЁМ МЕЖАЛЬВЕОЛЯРНОЙ ВЫСОТЫ ОБЕСПЕЧИВАЕТ</p> <p>1) полноценное прорезывание первых постоянных моляров 2) полноценное прорезывание премоляров и вторых моляров 3) усиленный вертикальный рост альвеолярного отростка 4) полноценное прорезывание первых молочных моляров</p>	
<p>11. ВТОРОЙ ФИЗИОЛОГИЧЕСКИЙ ПОДЪЁМ МЕЖАЛЬВЕОЛЯРНОЙ ВЫСОТЫ ОБЕСПЕЧИВАЕТ</p> <p>1) правильная артикуляционная установка первых постоянных моляров 2) полноценное прорезывание премоляров и вторых моляров 3) усиленный вертикальный рост альвеолярного отростка 4) полноценное прорезывание первых молочных моляров</p>	
<p>12. ВЫБЕРИТЕ ИЗ ПРЕДЛОЖЕННЫХ ВАРИАНТОВ НОРМАЛЬНОЕ РЕЗЦОВОЕ ПЕРЕКРЫТИЕ НИЖНИХ РЕЗЦОВ ВЕРХНИМИ ПО ВЫСОТЕ КОРОНКИ</p> <p>1) 0,33 2) 0,66 3) 1 4) 0,5</p>	
<p>13. В НОРМЕ У РЕБЕНКА ТРЕХ ЛЕТ ДИСТАЛЬНЫЕ ПОВЕРХНОСТИ ВТОРЫХ ВРЕМЕННЫХ МОЛЯРОВ РАСПОЛОЖЕНЫ</p> <p>1) в одной плоскости 2) с дистальной ступенью 3) с мезиальной ступенью 4) не имеет значения</p>	
<p>14. В НОРМЕ У РЕБЕНКА ШЕСТИ ЛЕТ ДИСТАЛЬНЫЕ</p>	

<p>ПОВЕРХНОСТИ ВТОРЫХ ВРЕМЕННЫХ МОЛЯРОВ РАСПОЛОЖЕНЫ</p> <ol style="list-style-type: none"> 1) с мезиальной ступенькой 2) с дистальной ступенькой 3) в одной вертикальной плоскости 4) не имеет значения 	
<p>15. ГЛУБИНА КРИВОЙ ШПЕЯ В НОРМЕ НЕ ПРЕВЫШАЕТ</p> <ol style="list-style-type: none"> 1) 1,5–2,0 мм 2) 0мм 3) 4 мм 4) 5мм 	
<p>16. У РЕБЕНКА В ВОЗРАСТЕ 4 ЛЕТ ФИЗИОЛОГИЧЕСКОЙ НОРМОЙ СЧИТАЕТСЯ</p> <ol style="list-style-type: none"> 1) дистальные поверхности вторых временных моляров расположены в одной плоскости 2) между дистальными поверхностями первых временных моляров формируется дистальная ступень 3) между дистальными поверхностями первых временных моляров формируется мезиальная ступень 4) между дистальными поверхностями вторых временных моляров формируется дистальная ступень 	
<p>17 . ЛИЦЕВЫЕ ПРИЗНАКИ МЕЗИАЛЬНОГО ПРИКУСА</p> <ol style="list-style-type: none"> 1) вогнутая форма профиля лица 2) выпуклая форма профиля лица 3) нижняя треть лица укорочена 4) верхняя губа выступает над нижней 	
<p>18. ЛИЦЕВЫЕ ПРИЗНАКИ МЕЗИАЛЬНОГО ПРИКУСА</p> <ol style="list-style-type: none"> 1) верны все ответы 2) нижняя губа утолщена 3) подбородок выступает вперед 4) вогнутая форма профиля лица 	
<p>19. ДЛЯ ПАЦИЕНТОВ С ПЕРЕКРЕСТНЫМ ПРИКУСОМ ХАРАКТЕРНЫ ЛИЦЕВЫЕ ПРИЗНАКИ</p> <ol style="list-style-type: none"> 1) асимметрия лица 2) выпуклый профиль 3) вогнутый профиль 4) физиологическая асимметрия 	
<p>20. ДЛЯ ПАЦИЕНТОВ С ПЕРЕКРЕСТНЫМ ПРИКУСОМ ХАРАКТЕРЕН ЛИЦЕВОЙ ПРИЗНАК</p> <ol style="list-style-type: none"> 1) прямой профиль 2) выпуклый профиль 3) вогнутый профиль 4) физиологическая асимметрия 	
<p>1. ИНДЕКС ТОННА ИСПОЛЬЗУЮТ ДЛЯ ОПРЕДЕЛЕНИЯ</p> <ol style="list-style-type: none"> 1) пропорциональности размеров верхних и нижних резцов 2) длины нижней челюсти в постоянном прикусе 3) длины зубного ряда 4) ширина зубного ряда 	
<p>2. МЕТОД ПОНА ОСНОВАН:</p> <ol style="list-style-type: none"> 1)на зависимости суммы мезио-дистальных размеров верхних резцов и ширины зубных рядов 2)на зависимости суммы мезио-дистальных размеров 4-х нижних резцов и ширины зубного ряда в переднем и заднем отделах 	

3)на пропорциональности размеров 4-х верхних и 4-х нижних резцов 4) на зависимости анатомических размеров верхней и нижней челюстей	
3. РАЗМЕРЫ ЗУБНЫХ РЯДОВ ПО МЕТОДУ ПОНА ИЗУЧАЮТ: 1) в трансверзальном направлении 2)в сагиттальном и вертикальном направлениях 3) в сагиттальном направлении 4)в вертикальном направлении	
4 У ВЗРОСЛЫХ ПАЦИЕНТОВ С АНОМАЛИЯМИ ПРИКУСА НЕ ИСПОЛЬЗУЮТСЯ СЛЕДУЮЩИЕ МЕТОДЫ ИЗМЕРЕНИЙ КОНТРОЛЬНО-ДИАГНОСТИЧЕСКИХ МОДЕЛЕЙ: 1) метод Долгополовой 2)метод Слабковской 3)метод Пона 4) метод Корхгауза	
5. ШИРИНУ АПИКАЛЬНОГО БАЗИСА ВЕРХНЕЙ ЧЕЛЮСТИ ИЗМЕРЯЮТ МЕЖДУ 1) наиболее глубокими точками fossa canina 2) отступя 8 мм от шейки клыка по оси зуба 3) по щечным буграм первых премоляров 4) отступя 8 мм вверх от линии, соединяющей шейки клыков и премоляров	
6. ДЛИНУ ЗУБНОЙ ДУГИ ПО ОККЛЮЗИОННОЙ ПЛОСКОСТИ ИЗУЧАЮТ ПО МЕТОДИКЕ 1) Нанса 2) Коркхауза 3) Шварца 4) Пона	
7. ИЗМЕРИТЕЛЬНЫМ ТОЧКАМ ПО МЕТОДИКЕ ПОНА НА ПРЕМОЛЯРАХ НИЖНЕЙ ЧЕЛЮСТИ СООТВЕТСТВУЕТ 1) дистальный скат щечного бугра 2) щечный бугор 3) середина межбугровой фиссуры 4) мезиальный скат щечного бугра	
8. ИЗМЕРИТЕЛЬНЫМ ТОЧКАМ ПО МЕТОДИКЕ ПОНА НА ПРЕМОЛЯРАХ ВЕРХНЕЙ ЧЕЛЮСТИ СООТВЕТСТВУЕТ 1) середина межбугровой фиссуры 2) щечный бугор 3) дистальный скат щечного бугра 4) мезиальный скат щечного бугра	
9. ИЗМЕРИТЕЛЬНЫМ ТОЧКАМ ПО МЕТОДИКЕ ПОНА НА МОЛЯРАХ НИЖНЕЙ ЧЕЛЮСТИ СООТВЕТСТВУЕТ 1) середина межбугровой фиссуры 2) переднее углубление межбугровой фиссуры 3) передний щечный бугор 4) задний щечный бугор	
10. ИЗМЕРИТЕЛЬНЫМ ТОЧКАМ ПО МЕТОДИКЕ ПОНА НА МОЛЯРАХ ВЕРХНЕЙ ЧЕЛЮСТИ СООТВЕТСТВУЕТ 1) переднее углубление межбугровой фиссуры 2) середина межбугровой фиссуры 3) передний щечный бугор 4) задний щечный бугор	
11 . ИЗМЕРИТЕЛЬНЫМ ТОЧКАМ ПО МЕТОДИКЕ ПОНА НА	

<p>МОЛЯРАХ ВЕРХНЕЙ ЧЕЛЮСТИ СООТВЕТСТВУЕТ</p> <ol style="list-style-type: none"> 1) переднее углубление межбугровой фиссуры 2) середина межбугровой фиссуры 3) передний щечный бугор 4) задний щечный бугор 	
<p>12. ДЛЯ ОПРЕДЕЛЕНИЯ НАРУШЕНИЯ ФОРМЫ ЗУБНЫХ РЯДОВ ИСПОЛЬЗУЮТ МЕТОДИКУ</p> <ol style="list-style-type: none"> 1) Хаулея-Гербера-Гербста 2) Коркхауза 3) Пона 4) Долгополовой 	
<p>13. МЕТОД ПОНА ПОЗВОЛЯЕТ ОПРЕДЕЛИТЬ</p> <ol style="list-style-type: none"> 1) ширину зубных рядов в области моляров и премоляров 2) пропорциональность верхнего и нижнего зубных рядов 3) пропорциональность верхних и нижних резцов 4) длину апикального базиса 	
<p>14. НЕДОСТАТОК МЕСТА ДЛЯ НЕПРАВИЛЬНОГО РАСПОЛОЖЕНИЯ ЗУБОВ ВЫЯВЛЯЮТ</p> <ol style="list-style-type: none"> 1) по размеру зуба и места для него в зубной дуге 2) по Нансе 3) по Миргазизову 4) по методике Мичиганского университета 	
<p>15. ДЛИНА ПЕРЕДНЕГО ОТРЕЗКА ВЕРХНЕГО ЗУБНОГО РЯДА БОЛЬШЕ НИЖНЕГО НА</p> <ol style="list-style-type: none"> 1) 2 мм 2) 1 мм 3) 3 мм 4) 4 мм 	
<p>16. МОЛЯРНЫЙ ИНДЕКС ПОНА РАВЕН</p> <ol style="list-style-type: none"> 1) 64 2) 65 3) 80 4) 82 	
<p>17. ПРЕМОЛЯРНЫЙ ИНДЕКС ПОНА РАВЕН</p> <ol style="list-style-type: none"> 1) 80 2) 65 3) 64 4) 82 	
<p>18. ДЛИНА АПИКАЛЬНОГО БАЗИСА ОТ СУММЫ МЕЗИОДИСТАЛЬНЫХ РАЗМЕРОВ 12 ЗУБОВ СОСТАВЛЯЕТ:</p> <ol style="list-style-type: none"> 1) 30% 2) 40% 3) 50% 4) 60% 	
<p>19. ВЫЯВИТЬ МЕЗИАЛЬНОЕ СМЕЩЕНИЕ БОКОВЫХ ЗУБОВ НА ДИАГНОСТИЧЕСКИХ МОДЕЛЯХ ЧЕЛЮСТЕЙ ПОЗВОЛЯЕТ МЕТОДИКА:</p> <ol style="list-style-type: none"> 1) Шмута 2) Пона 3) Снагиной 4) Тонна 	
<p>20. ВЫЯВИТЬ ОДНОСТОРОННЕЕ СМЕЩЕНИЕ БОКОВЫХ ЗУБОВ</p>	

<p>ПОЗВОЛЯЕТ МЕТОДИКА:</p> <ol style="list-style-type: none"> 1) Хорошилкиной 2) Коркхауза 3) Хаулея 4) Гербста 	
<p>1. О СИММЕТРИЧНОСТИ РАЗВИТИЯ ПРАВОЙ И ЛЕВОЙ ПОЛОВИН НИЖНЕЙ ЧЕЛЮСТИ ПОЗВОЛЯЮТ СУДИТЬ</p> <ol style="list-style-type: none"> 1) ТРГ — прямая проекция и ортопантограмма 2) телерентгенография (ТРГ) боковая проекция 3) радиовизиография зубов 4) рентгенография в аксиальной плоскости 	
<p>2. С ЦЕЛЬЮ ИЗМЕРЕНИЯ ДЛИНЫ ТЕЛА ВЕРХНЕЙ ЧЕЛЮСТИ ИСПОЛЬЗУЮТ</p> <ol style="list-style-type: none"> 1) ТРГ – боковая проекция 2) ортопантограмма 3) ТРГ – прямая проекция 4) Компьютерная томограмма зубных рядов 	
<p>3. ПРИ ПОМОЩИ ТРГ В БОКОВОЙ ПРОЕКЦИИ ДИАГНОСТИРУЮТ</p> <ol style="list-style-type: none"> 1) зубочелюстные аномалии в сагиттальной и вертикальной плоскости 2) адентия и сверхкомплектные зубы 3) асимметричность лицевого скелета 4) нарушение гемодинамики сосудов ВНЧС 	
<p>4. ПРИ ПОМОЩИ ТРГ В ПРЯМОЙ ПРОЕКЦИИ ДИАГНОСТИРУЮТ</p> <ol style="list-style-type: none"> 1) асимметричность лицевого скелета 2) адентия и сверхкомплектные зубы 3) нарушение гемодинамики сосудов ВНЧС 4) зубочелюстные аномалии в сагиттальной и вертикальной плоскости 	
<p>5. ПРИ ПОМОЩИ ОПТГ ДИАГНОСТИРУЮТ</p> <ol style="list-style-type: none"> 1) адентия и сверхкомплектные зубы 2) нарушение гемодинамики сосудов ВНЧС 3) зубочелюстные аномалии в сагиттальной и вертикальной плоскости 4) асимметричность лицевого скелета 	
<p>6. ДИАГНОСТИКУ ЗУБОАЛЬВЕОЛЯРНЫХ И ГНАТИЧЕСКИХ ФОРМ ГЛУБОКОГО ПРИКУСА ПРОВОДЯТ НА ОСНОВАНИИ</p> <ol style="list-style-type: none"> 1) изучения боковых ТРГ головы 2) изучения диагностических моделей челюстей 3) клинического обследования пациентов, их ближайших родственников и данных рентгенологического обследования 4) клинического обследования пациентов 	
<p>7. ДЛЯ ОПРЕДЕЛЕНИЯ СОСТОЯНИЯ ВИСОЧНО-НИЖНЕЧЕЛЮСТНЫХ СУСТАВОВ НЕОБХОДИМО ПРОВЕСТИ</p> <ol style="list-style-type: none"> 1) рентгенографию по методике Парма 2) прицельную рентгенографию 3) телерентгенографию 4) аксиальную рентгенографию 	
<p>8. НА ТЕЛЕРЕНТГЕНОГРАММЕ ЛИНИЯ, СООТВЕТСТВУЮЩАЯ ОСНОВАНИЮ ВЕРХНЕЙ ЧЕЛЮСТИ, ПРОВОДИТСЯ ЧЕРЕЗ ТОЧКИ</p> <ol style="list-style-type: none"> 1) Sna-Snp 2) Pg-Go 3) Or-Po 	

4) Ar-Go	
9. РЕНТГЕНОГРАФИЮ КИСТЕЙ РУК ДЕЛАЮТ С ЦЕЛЬЮ	
1) прогноза пика роста челюстей 2) уточнения сроков окостенения 3) изучения аномалий роста челюстей 4) выяснения аномалий развития скелета	
10. ФРАНКФУРТСКАЯ ГОРИЗОНТАЛЬ ПРОВОДИТСЯ ЧЕРЕЗ ТОЧКИ	
1) Or-Po 2) N-S 3) Ar-Go 4) Sna-Snp	
11. ПРИ ПЛАНИРОВАНИИ ЛЕЧЕНИЯ РЕТЕНЦИИ ЗУБА ОБЯЗАТЕЛЬНЫМ ИССЛЕДОВАНИЕМ ЯВЛЯЕТСЯ	
1) компьютерная томография 2) ортопантомография 3) определение жевательной эффективности 4) реопародонтография	
12. ДИАГНОЗ МАКРОГНАТИИ ВЕРХНЕЙ ЧЕЛЮСТИ ПОДТВЕРЖДАЕТСЯ НА ОСНОВАНИИ	
1) расчета ТРГ 2) расчета ОПГ 3) изучения диагностических моделей челюстей 4) клинического осмотра	
13. В НОРМЕ ПО ДАННЫМ ТРГ ВЕЛИЧИНА МЕЖРЕЗЦОВОГО УГЛА РАВНА	
1) 132-136° 2) 76-79° 3) 103-108° 4) 150-170°	
14. ДАЙТЕ НАЗВАНИЕ ЗУБОЧЕЛЮСТНОЙ АНОМАЛИИ, ЕСЛИ ГРАДУС НАКЛОНА ПЕРЕДНИХ ЗУБОВ ПО ОТНОШЕНИЮ К ОСНОВАНИЮ ВЕРХНЕЙ ЧЕЛЮСТИ 128 ГРАДУСОВ ПРИ НОРМЕ В 113	
1) верхнечелюстная протрузия 2) прогнатия 3) верхнечелюстная ретрузия 4) прогения	
15. УКАЖИТЕ РАЗМЕР КЛКТ НЕОБХОДИМЫЙ ДЛЯ ИЗУЧЕНИЯ СОСТОЯНИЯ ОБЛАСТИ ВНЧС	
1) 15x15 2) 12x8 3) 5x5 4) 12,5x8,5	
16. В ЦЕФАЛОСТАТЕ ВЫПОЛНЯЮТСЯ СНИМКИ	
1) телерентгенограмма в боковой и прямой проекциях 2) только телерентгенограмма в боковой проекции 3) только телерентгенограмма в прямой проекции 4) ортопантомограмма	
17. ТОЧКА А НА ТРГ В БОКОВОЙ ПРОЕКЦИИ ОБОЗНАЧАЕТ	
1) наиболее глубоко расположенная точка на альвеолярном отростке верхней челюсти 2) наиболее высоко расположенная точка на альвеолярном отростке	

<p>верхней челюсти</p> <p>3) наиболее низко расположенная точка на альвеолярном отростке верхней челюсти</p> <p>4) наиболее выступающая на альвеолярном отростке верхней челюсти</p>	
<p>18. ТОЧКА В НА ТРГ В БОКОВОЙ ПРОЕКЦИИ ОБОЗНАЧАЕТ</p> <p>1) наиболее глубоко расположенная точка на альвеолярном отростке нижней челюсти</p> <p>2) наиболее выступающая точка на альвеолярном отростке нижней челюсти</p> <p>3) наиболее низко расположенная точка на альвеолярном отростке нижней челюсти</p> <p>4) наиболее высоко расположенная точка на альвеолярном отростке нижней челюсти</p>	
<p>19. ТОЧКА P_g НА ТРГ В БОКОВОЙ ПРОЕКЦИИ ОБОЗНАЧАЕТ</p> <p>1) наиболее выступающая вперед точка подбородка</p> <p>2) наиболее глубокая точка подбородка</p> <p>3) наиболее выступающая вперед точка угла нижней челюсти</p> <p>4) наиболее глубокая точка нижней челюсти</p>	
<p>20. ТОЧКА O_r НА ТРГ В БОКОВОЙ ПРОЕКЦИИ ОБОЗНАЧАЕТ</p> <p>1) самая нижняя точка на краю орбиты</p> <p>2) самая верхняя точка на краю орбиты</p> <p>3) центр орбиты</p> <p>4) самая глубокая точка на стенке орбиты</p>	
<p>1. ПРИ ПОМОЩИ РЕОГРАФИИ ДИАГНОСТИРУЮТ</p> <p>1) нарушение гемодинамики сосудов ВНЧС</p> <p>2) мышечная дисфункция</p> <p>3) асимметричность лицевого скелета</p> <p>4) зубочелюстные аномалии в сагиттальной и вертикальной плоскости</p>	
<p>2. ПРИ ПОМОЩИ ЭЛЕКТРОМИОГРАФИИ ДИАГНОСТИРУЮТ</p> <p>1) мышечная дисфункция</p> <p>2) асимметричность лицевого скелета</p> <p>3) нарушение гемодинамики сосудов ВНЧС</p> <p>4) зубочелюстные аномалии в сагиттальной и вертикальной плоскости</p>	
<p>3. ЭЛЕКТРОМИОТОНОМЕТРИЯ РЕГИСТРИРУЕТ</p> <p>1) тонус мышц</p> <p>2) движения нижней челюсти</p> <p>3) движения суставной головки</p> <p>4) биопотенциал мышц</p>	
<p>4. ГРАФИЧЕСКИЙ МЕТОД РЕГИСТРАЦИИ ДВИЖЕНИЙ НИЖНЕЙ ЧЕЛЮСТИ</p> <p>1) мастикациография</p> <p>2) миодинамометрия</p> <p>3) электромиография</p> <p>4) жевательные пробы</p>	
<p>5. ЖЕВАТЕЛЬНАЯ ПРОБА РУБИНОВА</p> <p>1) до появления рефлекса глотания</p> <p>2) 50 жевательных движений</p> <p>3) 10 жевательных движений</p> <p>4) 30 жевательных движений</p>	
<p>6. ЖЕВАТЕЛЬНАЯ ПРОБА РУБИНОВА</p> <p>1) пережевывание 800 мг лесного ореха</p> <p>2) пережевывание 5 г ядер миндаля</p>	

3) пережевывание 3 одинаковых цилиндров из кокосовых орехов 4) пережевывание 100 мг лесного ореха	
7. ЖЕВАТЕЛЬНАЯ ПРОБА ХРИСТЕНСЕНА 1) пережевывание 3 одинаковых цилиндров из кокосовых орехов 2) пережевывание 5 г ядер миндаля 3) пережевывание 800 мг лесного ореха 4) пережевывание 8 одинаковых цилиндров из кокосовых орехов	
8. ЖЕВАТЕЛЬНАЯ ПРОБА ХРИСТЕНСЕНА 1) 50 жевательных движений 2) до появления рефлекса глотания 3) 30 жевательных движений 4) 10 жевательных движений	
9. АКСИОГРАФИЯ РЕГИСТРИРУЕТ 1) движения суставной головки 2) движения нижней челюсти 3) тонус мышц 4) биопотенциал мышц	
10. ЭЛЕКТРОДЫ ПРИ РЕОПАРОДОНТОГРАФИИ НАКЛАДЫВАЮТ: 1) на альвеолярный отросток вдоль корня зуба 2) на коронку зуба 3) в область верхушки зуба 4) у шейки зуба	
11. РЕОГРАФИЧЕСКИЙ ИНДЕКС ВЫСЧИТЫВАЕТСЯ: 1) делением амплитуды реографической волны в миллиметрах на высоту стандартного калибровочного сигнала 2) сложением амплитуды реографической волны в миллиметрах и высоты стандартного калибровочного сигнала 3) умножением амплитуды реографической волны в миллиметрах на высоту стандартного калибровочного сигнала 4) делением высоты стандартного калибровочного сигнала на амплитуду реографической волны в миллиметрах	
12. ПРИ ВОСПАЛЕНИИ В ПАРОДОНТЕ РЕОГРАФИЧЕСКИЙ ИНДЕКС: 1) уменьшается 2) увеличивается 3) не определяется 4) имеет скачкообразный характер	
13. СРЕДНЕЕ ЗНАЧЕНИЕ РЕОГРАФИЧЕСКОГО ИНДЕКСА У ЗДОРОВЫХ ЛЮДЕЙ: 1) 0,21-0,23 Ом 2) 0,04-0,08 Ом 3) 0,40-0,46 Ом 4) 1,2-1,6 Ом	
14. РЕОПАРОДОНТОГРАФИЯ МЕТОД ОСНОВАННЫЙ НА: 1) регистрации изменений сопротивления живых тканей проходящему через них электрическому току высокой частоты 2) регистрации изменений активности обменных процессов 3) регистрации изменений сопротивления живых тканей проходящей через них звуковой волны 4) изменении активности лейкоцитов	
15. РЕОПАРОДОНТОГРАФИЯ: 1) метод исследования функции кровообращения,	

<ul style="list-style-type: none"> 2) метод исследования эффективности жевания 3) метод исследования функции мышц 4) метод исследования функции глотания 	
<p>16. АКСИОГРАФИЯ ИСПОЛЬЗУЕТСЯ ДЛЯ:</p> <ul style="list-style-type: none"> 1) определения функции ВНЧС 2) определения функции жевания 3) определения функции клотания 4) контроля качества чистки зубов 	
<p>17. ПРИ ПРОВЕДЕНИИ ЭЛЕКТРОМИОГРАФИИ ЭЛЕКТРОДЫ ФИКСИРУЮТ НА УЧАСТКИ:</p> <ul style="list-style-type: none"> 1) наибольшего периметра мышц при сокращении 2) наименьшего периметра мышц при сокращении 3) наибольшего периметра мышц в покое 4) наименьшего периметра мышц в покое 	
<p>18. МАСТИКАЦИОГРАФИЯ ПОЗВОЛЯЕТ:</p> <ul style="list-style-type: none"> 1) выявить нарушение акта жевания 2) определить причину нарушения жевания 3) определить способ лечения нарушения жевания 4) выбрать аппарат для лечения нарушения жевания 	
<p>19. МАСТИКАЦИОГРАФИЯ РАЗРАБОТАНА:</p> <ul style="list-style-type: none"> 1) Рубиновым 2) Быниным 3) Катцем 4) Ильиной-Маркосян 	
<p>20. МАСТИКАЦИОГРАФИЯ ОСНОВАНА НА:</p> <ul style="list-style-type: none"> 1) колебании воздуха в замкнутой системе 2) колебании жидкости в замкнутой системе 3) измерении силы звука в плотных объектах 4) измерении скорости прохождения звука 	
<p>Раздел 5. Этиология, патогенез, диагностика, клиника и лечение аномалий размеров и положения челюстей.</p>	
<p>1. НАИБОЛЕЕ ПОЛНОЕ ПРЕДСТАВЛЕНИЕ О РАЗМЕРАХ ЧЕЛЮСТЕЙ ДАЕТ</p> <ul style="list-style-type: none"> 1) антропометрическое изучение строения лица 2) фотометрический метод 3) телерентгенография головы 4) прицельная рентгенография 	<p>УК-1, УК-2, УК-3, ПК-1, ПК-2, ПК-3, ПК-4, ПК-5, ПК-6, ПК-7, ПК-8, ПК-9, ПК-10, ПК-11, ПК-12, ПК-13</p>
<p>2. МАКРОГНАТИЯ- ЭТО</p> <ul style="list-style-type: none"> 1) увеличение челюсти 2) уменьшение челюсти 3) смещение челюсти вперед 4) смещение челюсти назад 	
<p>3. МИКРОГНАТИЯ – ЭТО</p> <ul style="list-style-type: none"> 1) уменьшение челюсти 2) увеличение челюсти 3) смещение челюсти вперед 4) смещение челюсти назад 	
<p>4. МИКРОГНАТИЯ ОТНОСИТСЯ К АНОМАЛИЯМ</p> <ul style="list-style-type: none"> 1) размера челюстей 2) положения челюстей 3) формы челюстей 4) смыкания челюстей 	

<p>5. МАКРОГНАТИЯ ОТНОСИТСЯ К АНОМАЛИЯМ</p> <ol style="list-style-type: none"> 1) размера челюстей 2) положения челюстей 3) формы челюстей 4) смыкания челюстей 	
<p>6. С ЦЕЛЬЮ ИЗМЕРЕНИЯ ДЛИНЫ ТЕЛА ВЕРХНЕЙ ЧЕЛЮСТИ ИСПОЛЬЗУЮТ</p> <ol style="list-style-type: none"> 1) ТРГ-боковая проекция 2) ТРГ-прямая проекция 3) ортопантограмму 4) прицельная рентгенограмма 	
<p>7. К ПРИЧИНАМ РАЗВИТИЯ ДИСТАЛЬНОЙ ОККЛЮЗИИ МОЖНО ОТНЕСТИ:</p> <ol style="list-style-type: none"> 1) микрогнатию нижней челюсти 2) макрогнатию нижней челюсти 3) макрогнатию верхней и нижней челюсти 4) микрогнатию верхней и нижней челюсти 	
<p>8. К ПРИЧИНАМ РАЗВИТИЯ ДИСТАЛЬНОЙ ОККЛЮЗИИ МОЖНО ОТНЕСТИ</p> <ol style="list-style-type: none"> 1) макрогнатия верхней челюсти 2) микрогнатия верхней челюсти 3) ретрогнатия верхней челюсти 4) прогнатия нижней челюсти 	
<p>9. К ПРИЧИНАМ РАЗВИТИЯ МЕЗИАЛЬНОЙ ОККЛЮЗИИ ОТНОСИТСЯ</p> <ol style="list-style-type: none"> 1) макрогнатия нижней челюсти 2) микрогнатия нижней челюсти 3) макрогнатия верхней челюсти 4) ретрогнатия нижней челюсти 	
<p>10. К ПРИЧИНАМ РАЗВИТИЯ МЕЗИАЛЬНОЙ ОККЛЮЗИИ ОТНОСИТСЯ</p> <ol style="list-style-type: none"> 1) микрогнатия верхней челюсти 2) микрогнатия нижней челюсти 3) макрогнатия верхней челюсти 4) ретрогнатия нижней челюсти 	
<p>11. О ВЕРХНЕЧЕЛЮСТНОЙ МАКРОГНАТИИ НА ТРГ В БОКОВОЙ ПРОЕКЦИИ ПОЗВОЛЯЕТ СУДИТЬ УВЕЛИЧЕНИЕ ПАРАМЕТРА</p> <ol style="list-style-type: none"> 1) sna-snp 2) is-ais 3) me-com 4) co-go 	
<p>12. О НИЖНЕЧЕЛЮСТНОЙ МАКРОГНАТИИ НА ТРГ В БОКОВОЙ ПРОЕКЦИИ ПОЗВОЛЯЕТ СУДИТЬ УВЕЛИЧЕНИЕ ПАРАМЕТРА</p> <ol style="list-style-type: none"> 1) gn-co 2) sna-me 3) snp-com 4) me-com 	
<p>13. О ВЕРХНЕЧЕЛЮСТНОЙ МИКРОГНАТИИ НА ТРГ В БОКОВОЙ ПРОЕКЦИИ ПОЗВОЛЯЕТ СУДИТЬ УМЕНЬШЕНИЕ ПАРАМЕТРА</p> <ol style="list-style-type: none"> 1) sna-snp 2) gn-co 3) sna-me 	

4) snp-com	
14. О НИЖНЕЧЕЛЮСТНОЙ МИКРОГНАТИИ НА ТРГ В БОКОВОЙ ПРОЕКЦИИ ПОЗВОЛЯЕТ СУДИТЬ УМЕНЬШЕНИЕ ПАРАМЕТРА	
1) gn-co 2) is-ais 3) me-com 4) co-go	
15. ЭТИОЛОГИЧЕСКИМ ФАКТОРОМ РАЗВИТИЯ МИКРОГНАТИИ ЯВЛЯЕТСЯ	
1) повреждение зон роста 2) грудное вскармливание 3) аллергические реакции 4) простудные заболевания	
16. ЭТИОЛОГИЧЕСКИМ ФАКТОРОМ РАЗВИТИЯ МАКРОГНАТИИ ЯВЛЯЕТСЯ	
1) повышенная выработка гипофизарных гормонов 2) физические упражнения 3) избыток твердой пищи 4) воспалительные заболевания челюстных костей	
17. ЛИЦЕВЫЕ ПРИЗНАКИ У ПАЦИЕНТОВ С ВЕРХНЕЧЕЛЮСТНОЙ МАКРОГНАТИЕЙ	
1) средняя треть лица укорочена, верхняя губа выступает вперед 2) укорочение нижней трети лица, подбородок скошен 3) средняя треть лица западает, нижняя губа перекрывает верхнюю 4) удлинение нижней трети лица, подбородок выступает вперед	
18. ЛИЦЕВЫЕ ПРИЗНАКИ У ПАЦИЕНТОВ С НИЖНЕЧЕЛЮСТНОЙ МАКРОГНАТИЕЙ	
1) удлинение нижней трети лица, подбородок выступает вперед 2) укорочение нижней трети лица, подбородок скошен 3) средняя треть лица укорочена, верхняя губа выступает вперед 4) средняя треть лица западает, нижняя губа перекрывает верхнюю	
19. ЛИЦЕВЫЕ ПРИЗНАКИ У ПАЦИЕНТОВ С ВЕРХНЕЧЕЛЮСТНОЙ МИКРОГНАТИЕЙ	
1) средняя треть лица западает, нижняя губа перекрывает верхнюю 2) удлинение нижней трети лица, подбородок выступает вперед 3) укорочение нижней трети лица, подбородок скошен 4) средняя треть лица укорочена, верхняя губа выступает вперед	
20. ЛИЦЕВЫЕ ПРИЗНАКИ У ПАЦИЕНТОВ С НИЖНЕЧЕЛЮСТНОЙ МИКРОГНАТИЕЙ	
1) укорочение нижней трети лица, подбородок скошен 2) средняя треть лица западает, нижняя губа перекрывает верхнюю 3) средняя треть лица укорочена, верхняя губа выступает вперед 4) удлинение нижней трети лица, подбородок выступает вперед	
1. ПРИ ПРОГНАТИИ ВЕРХНЕЙ ЧЕЛЮСТИ НАБЛЮДАЕТСЯ	
1) переднее положение верхней челюсти 2) заднее положение верхней челюсти 3) переднее положение нижней челюсти 4) мезиальное смещение нижней челюсти	
2. ДЛЯ ЛЕЧЕНИЯ ПРОГНАТИИ ВЕРХНЕЙ ЧЕЛЮСТИ ИСПОЛЬЗУЮТ	
1) регулятор функции Френкля I типа 2) регулятор функции Френкля II типа 3) регулятор функции Френкля III типа	

4) каппа Бынина	
3. ПРИ ПРОГНАТИИ НИЖНЕЙ ЧЕЛЮСТИ СМЫКАНИЕ ЗУБНЫХ РЯДОВ ПО	
1) III классу Энгля 2) II классу I типа Энгля 3) II классу II типа Энгля 4) I классу Энгля	
4. ПРОГНАТИЯ НИЖНЕЙ ЧЕЛЮСТИ –ЭТО ПОЛОЖЕНИЕ НИЖНЕЙ ЧЕЛЮСТИ ОТНОСИТЕЛЬНО ОСНОВАНИЯ ЧЕРЕПА	
1) переднее 2) заднее 3) правее средней линии лица 4) левее средней линии лица	
5. ЧТО НЕ ЯВЛЯЕТСЯ ПРИЧИНОЙ РАЗВИТИЯ ПРОГНАТИИ НИЖНЕЙ ЧЕЛЮСТИ	
1) вредная привычка-сосание пальца 2) переднее положение ВНЧС в черепе 3) нестершиеся во время смены зубов бугорки молочных клыков, которые мешают правильному смыканию зубов 4) пологое положение ветвей нижней челюсти	
6. ЛЕЧЕНИЕ ПРОГНАТИИ НИЖНЕЙ ЧЕЛЮСТИ НАПРАВЛЕНО НА	
1) сдерживание роста нижней челюсти 2) на стимуляцию роста нижней челюсти 3) на устранение глубокого перекрытия 4) на сдерживание роста верхней челюсти	
7. ДЛЯ УСТРАНЕНИЯ ПРОГНАТИИ НИЖНЕЙ ЧЕЛЮСТИ ЦЕЛЕСООБРАЗНО ПРИМЕНЕНИЕ	
1) регулятор функции Френкля I типа 2) регулятор функции Френкля II типа 3) регулятор функции Френкля III типа 4) съемный ортодонтический аппарат на верхнюю челюсть с вестибулярной дугой,накусочными площадками и упором для языка	
8. ЗАДНЕЕ ПОЛОЖЕНИЕ ВЕРХНЕЙ ЧЕЛЮСТИ ОТНОСИТЕЛЬНО ОСНОВАНИЯ ЧЕРЕПА –ЭТО	
1) верхняя ретрогнатия 2) верхняя прогнатия 3) нижняя ретрогнатия 4) нижняя прогнатия	
9. ЗАДНЕЕ ПОЛОЖЕНИЕ НИЖНЕЙ ЧЕЛЮСТИ ОТНОСИТЕЛЬНО ОСНОВАНИЯ ЧЕРЕПА –ЭТО	
1) нижняя ретрогнатия 2) верхняя ретрогнатия 3) нижняя прогнатия 4) верхняя прогнатия	
10. ВЕДУЩИМ КЛИНИЧЕСКИМ ПРИЗНАКОМ НИЖНЕЙ РЕТРОГНАТИИ ЯВЛЯЕТСЯ	
1) дистальное положение нижней челюсти 2) мезиальное положение нижней челюсти 3) смещение нижней челюсти относительно средней линии лица влево 4) обратное перекрытие в переднем отделе	
11. К ЛИЦЕВЫМ ПРИЗНАКАМ ПРИ РЕТРОГНАТИИ НИЖНЕЙ ЧЕЛЮСТИ ОТНОСИТСЯ	

<p>1) вогнутый профиль лица 2) выпуклый профиль лица 3) подбородочная складка сглажена 4) увеличена высота нижней трети лица</p>	
<p>12. ПРИ ЛЕЧЕНИИ РЕТРОГНАТИИ НИЖНЕЙ ЧЕЛЮСТИ ПОСЛЕ ФОРМИРОВАНИЯ ПОСТОЯННОГО ПРИКУСА ПЕРЕМЕЩЕНИЕ НИЖНЕЙ ЧЕЛЮСТИ МЕЗИАЛЬНО ДОПУСТИМО</p> <p>1) 2-3 мм 2) 1-1,5 мм 3) до 7мм 4) не допустимо</p>	
<p>13. ПРИ РЕТРОГНАТИИ НИЖНЕЙ ЧЕЛЮСТИ К ЗУБНЫМ ПРИЗНАКАМ НЕ ОТНОСЯТ</p> <p>1) обратное резцовое перекрытие 2) потеря режуще-бугоркового контакта 3) наличие сагитального межрезцового расстояния 4) смыкание боковых зубов по 2 классу Энгля</p>	
<p>14. ПРИ ЛЕЧЕНИИ РЕТРОГНАТИИ НИЖНЕЙ ЧЕЛЮСТИ В МОЛОЧНОМ И СМЕННОМ ПРИКУСЕ НЕ ПРОВОДЯТ</p> <p>1) использование съемного ортодонтического аппарата с винтом на верхнюю челюсть 2) миогимнастика 3) сошлифовывание бугорков молочных зубов 4) профилактика раннего удаления зубов</p>	
<p>15. АНОМАЛИЯ, ХАРАКТЕРИЗУЮЩАЯ ПЕРЕДНИМ ПОЛОЖЕНИЕМ НИЖНЕЙ ЧЕЛЮСТИ ОТНОСИТЕЛЬНО ОСНОВАНИЯ ЧЕРЕПА НАЗЫВАЕТСЯ</p> <p>1) прогнатия нижней челюсти 2) ретрогнатия верхней челюсти 3) прогнатия верхней челюсти 4) ретрогнатия нижней челюсти</p>	
<p>16. МЕЗИАЛЬНЫЙ ПРИКУС ХАРАКТЕРИЗУЕТСЯ</p> <p>1) прогнатией нижней челюсти 2) прогнатией верхней челюсти 3) ретрогнатией нижней челюсти 4) микрогнатией нижней челюсти</p>	
<p>17. ДЛЯ ДИСТАЛЬНОГО ПРИКУСА ХАРАКТЕРНА</p> <p>1) ретрогнатия нижней челюсти 2) прогнатия нижней челюсти 3) ретрогнатия верхней челюсти 4) макрогнатия нижней челюсти</p>	
<p>18. АНОМАЛИЯ, ВСТРЕЧАЮЩАЯСЯ У ПАЦИЕНТОВ СО ВТОРЫМ КЛАССОМ ЭНГЛЯ</p> <p>1) верхнечелюстная прогнатия 2) верхнечелюстная микрогнатия 3) верхнечелюстная протрузия 4) нижнечелюстная ретрузия</p>	
<p>19. ИЗМЕНЕНИЯ ЛИЦЕВОГО СКЕЛЕТА ВИДИМЫЕ НА ТРГ В БОКОВОЙ ПРОЕКЦИИ ХАРАКТЕРНЫЕ ДЛЯ ПАЦИЕНТОВ С ГЛУБОКИМ ПРИКУСОМ</p> <p>1) инклинация верхней челюсти</p>	

2) протрузия резцов нижней челюсти 3) макрогнатия верхней челюсти 4) прогнатия верхней челюсти	
20. ПРОФИЛЬ ЛИЦА ХАРАКТЕРНЫЙ ДЛЯ ВЕРХНЕЧЕЛЮСТНОЙ РЕТРОГНАТИИ 1) вогнутый 2) прямой 3) выпуклый 4) гармоничный	
Раздел 6. Аномалии отдельных зубов.	
1. НАЛИЧИЕ СВЕРХКОМПЛЕКТНЫХ ЗУБОВ ОТНОСИТСЯ К АНОМАЛИИ ЗУБОВ 1) количества 2) положения 3) размера 4) формы	УК-1, УК-2, УК-3, ПК-1, ПК -2, ПК-3, ПК-4, ПК-5, ПК-6, ПК-7, ПК-8, ПК-9, ПК-10, ПК-11, ПК-12, ПК-13
2. ГИПЕРОДОНТИЯ ВОЗНИКАЕТ: 1)при наличии сверхкомплектных зубов 2)отсутствии зачатков зубов 3)ретенции зубов 4)аллергических реакций	
3. ГИПОДОНТИЯ ВОЗНИКАЕТ: 1)отсутствии зачатков зубов 2)при наличии сверхкомплектных зубов, 3)ретенции зубов 4)ранняя потеря молочного зуба	
4.МАКРОДЕНТИЯ ОТНОСИТСЯ К АНОМАЛИЯМ : 1) размеров зубов 2) формы зубов 3)структуры зубов 4)количества зубов	
5. МИКРОДЕНТИЯ – ЭТО 1)уменьшение размеров зубов 2)увеличение размеров зубов 3)уменьшение количества зубов 4)увеличение количества зубов	
6. МАКРОДЕНТИЯ – ЭТО 1)увеличение размеров зубов 2)увеличение количества зубов 3) уменьшение размеров зубов 4) уменьшение количества зубов	
7. АДЕНТИЯ ОНТНОСИТСЯ К АНОМАЛИЯМ 1)количества зубов 2)сроков прорезывания зубов 3)структуры зубов 4)положения зубов	
8. ПОД АБСОЛЮТНОЙ МАКРОДЕНТИЕЙ ПОНИМАЮТ 1) сумма мезиодистальных размеров верхних резцов более 34 мм 2) сумма мезиодистальных размеров верхних резцов равна 31 мм 3) сумма мезиодистальных размеров нижних резцов менее 27 мм 4) сумма мезиодистальных размеров верхних резцов менее 32 мм	
9. ФАКТОРЫ СПОСОБСТВУЮЩИЕ РАЗВИТИЮ СИСТЕМНОЙ	

<p>ГИПОПЛАЗИИ ВРЕМЕННЫХ ЗУБОВ</p> <p>1) токсикозы, хронические и системные заболевания в период беременности</p> <p>2) уменьшение содержания фтора в воде</p> <p>3) употребление большого количества углеводов в первый год жизни</p> <p>4) увеличение содержания фтора в воде</p>	
<p>10. ЗУБЫ ГЕТЧИНСОНА, ПФЛЮГЕРА И ФУРНЬЕ ЯВЛЯЮТСЯ РАЗНОВИДНОСТЬЮ</p> <p>1) системной гипоплазии</p> <p>2) местной гипоплазии</p> <p>3) эндемического флюороза</p> <p>4) гиперплазии эмали</p>	
<p>11. В ТРИАДУ ВРОЖДЕННОГО СИФИЛИСА ВХОДИТ</p> <p>1) зубы Гетчинсона и Пфлюгера</p> <p>2) синдром Стентона-Капдепона</p> <p>3) местная гипоплазия эмали</p> <p>4) гипердентия</p>	
<p>12. ЧАЩЕ ВСЕГО ИЗМЕНЯЕТСЯ ФОРМА ЗУБОВ</p> <p>1) 1.2 и 2.2</p> <p>2) 1.3 и 2.3</p> <p>3) 1.4 и 2.4</p> <p>4) 1.6 и 2.6</p>	
<p>13. ПРИ СИНДРОМЕ СТЕНТОНА-КАПДЕПОНА ИЗМЕНЯЕТСЯ СТРУКТУРА</p> <p>1) эмали и дентина</p> <p>2) эмали</p> <p>3) дентина</p> <p>4) цемента</p>	
<p>14. К АНОМАЛИЯМ ФОРМЫ ЗУБА ОТНОСИТСЯ</p> <p>1) шиловидный зуб</p> <p>2) макродентия</p> <p>3) гипоплазия</p> <p>4) гипердентия</p>	
<p>15. К АНОМАЛИЯМ СТРУКТУРЫ ЗУБА ОТНОСИТСЯ</p> <p>1) гипоплазия</p> <p>2) шиловидный зуб</p> <p>3) макродентия</p> <p>4) гипердентия</p>	
<p>16. ПРИЧИНОЙ МЕСТНОЙ ГИПОПЛАЗИИ ЭМАЛИ ПОСТОЯННОГО ЗУБА ЯВЛЯЕТСЯ</p> <p>1) периодонтит молочного зуба</p> <p>2) болезни ребенка после рождения</p> <p>3) низкое содержание фтора в питьевой воде</p> <p>4) генетические факторы</p>	
<p>17. СИСТЕМНАЯ ГИПОПЛАЗИЯ ПОРАЖАЕТ ЗУБЫ</p> <p>1) временные и постоянные</p> <p>2) временные</p> <p>3) постоянные</p> <p>4) существует только местная гипоплазия</p>	
<p>18. КОЛИЧЕСТВО ТИПОВ НЕСОВЕРШЕННОГО АМЕЛОГЕНЕЗА</p> <p>1) 4</p> <p>2) 3</p>	

3) 2 4) 5	
19. ЭМАЛЕВЫЕ КАПЛИ ЭТО 1) гиперплазия эмали 2) дисплазия эмали 3) гипоплазия эмали 4) несовершенный амелогенез	
20. ЭТИОЛОГИЧЕСКОЙ ПРИЧИНОЙ РАЗВИТИЯ СИСТЕМНОЙ ГИПОПЛАЗИИ ПОСТОЯННЫХ ЗУБОВ У РЕБЕНКА ЯВЛЯЕТСЯ 1) болезни ребенка в период минерализации постоянных зубов 2) болезни матери во время беременности 3) аллергические реакции 4) местный травмирующие факторы	
1. ЭТИОЛОГИЧЕСКИЕ ФАКТОРЫ ФОРМИРОВАНИЯ АНОМАЛИЙ ПОЛОЖЕНИЯ ОТДЕЛЬНЫХ ЗУБОВ 1) дефицит места в зубном ряду 2) простудные заболевания 3) аллергические реакции 4) проживание в условиях влажного климата	
2. ТОРТОАНОМАЛИЯ – ЭТО 1) поворот зуба вокруг вертикальной оси 2) высокое положение зуба 3) вестибулярный наклон зуба 4) положение зуба выше окклюзионной плоскости	
3. АНОМАЛИЙ ЗУБОВ НЕ ЯВЛЯЮЩАЯСЯ АНОМАЛИЕЙ ПОЛОЖЕНИЯ 1) ретенция 2) транспозиция 3) тортоаномалия 4) супраположение	
4. РЕТЕНЦИЯ ЗУБОВ ОТНОСИТСЯ К АНОМАЛИЯМ 1) сроков прорезывания зубов 2) количества зубов 3) формирования зубов 4) структуры твердых тканей зубов	
5. СУПРАПОЛОЖЕНИЕ – ЭТО АНОМАЛИЯ ПОЛОЖЕНИЯ ЗУБОВ В НАПРАВЛЕНИИ 1) вертикальном 2) сагиттальном 3) трансверзальном 4) сразу в нескольких направлениях	
6. МЕЗИЛЬНОЕ ПОЛОЖЕНИЕ ЗУБА – ТО СМЕЩЕНИЕ ЗУБА 1) вперед по зубной дуге 2) назад по зубной дуге 3) в сторону сагиттальной плоскости 4) выше окклюзионной плоскости	
7. ДИСТАЛЬНОЕ ПОЛОЖЕНИЕ ЗУБА – ЭТО СМЕЩЕНИЕ ЗУБА 1) назад по зубной дуге 2) вперед по зубной дуге 3) в сторону сагиттальной плоскости 4) ближе к центру зубного ряда	
8. ИНФРАПОЛОЖЕНИЕ ЗУБА — ЭТО ЕГО ПОЛОЖЕНИЕ	

<ul style="list-style-type: none"> 1) выше окклюзионной плоскости 2) ниже окклюзионной плоскости 3) вне зубной дуги 4) правее в зубной дуге 	
<p>9. АППАРАТ ПРИМЕНЯЕМЫЙ ДЛЯ УСТРАНЕНИЯ НЕБНОГО ПОЛОЖЕНИЯ ЗУБОВ 1.1, 1.2 В ПЕРИОД СМЕННОГО ПРИКУСА</p> <ul style="list-style-type: none"> 1) съемный ортодонтический аппарат с протракционной пружиной 2) губной бампер 3) аппарат Гожгариана 4) съемный ортодонтический аппарат 	
<p>10. АППАРАТ ДЛЯ УСТРАНЕНИЯ АНОМАЛИЙ ПОЛОЖЕНИЯ ОТДЕЛЬНЫХ ЗУБОВ В ПЕРИОД ПОСТОЯННОГО ПРИКУСА</p> <ul style="list-style-type: none"> 1) брекет-система 2) дуга Энгля 3) LM-активаторы 4) съемные пластиночные аппараты 	
<p>11. АНОМАЛИЙ ЗУБОВ НЕ ЯВЛЯЮЩАЯСЯ АНОМАЛИЕЙ ПОЛОЖЕНИЯ</p> <ul style="list-style-type: none"> 1) ретенция 2) транспозиция 3) тортоаномалия 4) супраположение 	
<p>12. К АНОМАЛИЯМ ПОЛОЖЕНИЯ ЗУБОВ НЕ ОТНОСИТСЯ:</p> <ul style="list-style-type: none"> 1) повышенная стираемость режущих краев резцов и бугров клыков 2) мезиальное смещение зубов 3) тортоаномалия 4) супраокклюзия 	
<p>13. К АНОМАЛИЯМ ПОЛОЖЕНИЯ ОТДЕЛЬНЫХ ЗУБОВ В САГИТТАЛЬНОЙ ПЛОСКОСТИ ОТНОСЯТ</p> <ul style="list-style-type: none"> 1) вестибулярное или оральное положение передних зубов 2) медиальное или латеральное положение передних зубов 3) вестибулярное или оральное положение боковых зубов 4) поворот зуба вокруг его продольной оси 	
<p>14. К АНОМАЛИЯМ ПОЛОЖЕНИЯ ОТДЕЛЬНЫХ ЗУБОВ В САГИТТАЛЬНОЙ ПЛОСКОСТИ ОТНОСЯТ</p> <ul style="list-style-type: none"> 1) мезиальное или дистальное положение боковых зубов 2) вестибулярное или оральное положение боковых зубов 3) медиальное или латеральное положение передних зубов 4) поворот зуба вокруг его продольной оси 	
<p>15. ТРАНСПОЗИЦИЯ – ЭТО АНОМАЛИЯ ОТДЕЛЬНЫХ ЗУБОВ ХАРАКТЕРИЗУЮЩАЯСЯ</p> <ul style="list-style-type: none"> 1) нарушением последовательности положения зубов в зубном ряду 2) поворотом по оси зуба 3) наклоном в язычную сторону 4) наклоном в небную сторону 	
<p>16. СУПРА- И ИНФРАОККЛЮЗИЯ – АНОМАЛИИ ПОЛОЖЕНИЯ ОТДЕЛЬНЫХ ЗУБОВ В</p> <ul style="list-style-type: none"> 1) вертикальной плоскости 2) трансверзальной плоскости 3) горизонтальной плоскости 4) окклюзионной плоскости 	
<p>17. У РЕТЕНИРОВАННОГО ЗУБА</p>	

<ul style="list-style-type: none"> 1) полностью сформирован корень 2) не закрыта верхушка корня 3) корень начинает формироваться 4) корень сформирован наполовину 	
<p>18. НАИБОЛЕЕ ЧАСТО ПОДВЕРЖЕНЫ РЕТЕНЦИИ</p> <ul style="list-style-type: none"> 1) клыки, зубы «мудрости» 2) резцы 3) первые постоянные моляры 4) молочные моляры 	
<p>19. ДИАГНОЗ РЕТЕНЦИЯ МОЖНО ПОСТАВИТЬ ОПИРАЯСЬ НА ДАННЫХ</p> <ul style="list-style-type: none"> 1) рентгенологического исследования 2) опроса, осмотра 3) изучения контрольно-диагностических моделей 4) функциональных исследований 	
<p>20. ЭТИОЛОГИЧЕСКОЙ ПРИЧИНОЙ РЕТЕНЦИИ ЯВЛЯЕТСЯ</p> <ul style="list-style-type: none"> 1) неправильное положение зачатка зуба 2) чрезмерное количество места в зубном ряду 3) нарушение минерализации 4) вредные привычки 	
<p>Раздел 7. Аномалии соотношения зубных дуг.</p>	
<p>1. ДЛЯ II КЛ 2 ПОДКЛАССА ХАРАКТЕРНА</p> <ul style="list-style-type: none"> 1) ретрузия верхних резцов 2) протрузия верхних резцов 3) сагитальная щель более 4 мм 4) соотношение резцов «стык в стык» 	<p>УК-1, УК-2, УК-3, ПК-1, ПК-2, ПК-3, ПК-4, ПК-5, ПК-6, ПК-7, ПК-8, ПК-9, ПК-10, ПК-11, ПК-12, ПК-13</p>
<p>2. МОРФОЛОГИЧЕСКИЕ НАРУШЕНИЯ НА УРОВНЕ ЧЕЛЮСТЕЙ ПРИ ДИСТАЛЬНОМ ПРИКУСЕ</p> <ul style="list-style-type: none"> 1) переднее положение верхней челюсти 2) переднее положение нижней челюсти 3) увеличение размеров нижней челюсти 4) уменьшение размеров верхней челюсти 	
<p>3. МЕТОД ЛЕЧЕНИЯ ДИСТАЛЬНОЙ ОККЛЮЗИИ В ПЕРИОД МОЛОЧНОГО ПРИКУСА</p> <ul style="list-style-type: none"> 1) миотерапия 2) ортопедический метод 3) комбинированный метод 4) удаление по методу Хотца 	
<p>4. ПРИНЦИП ЛЕЧЕНИЯ ДИСТАЛЬНОЙ ОККЛЮЗИИ В ПЕРИОД СМЕННОГО ПРИКУСА</p> <ul style="list-style-type: none"> 1) сдерживание роста верхней челюсти 2) сдерживание роста нижней челюсти 3) удаление одноименных зубов на верхней челюсти 4) стимуляция роста верхней челюсти 	
<p>5. МЕТОД ЛЕЧЕНИЯ ДИСТАЛЬНОЙ ОККЛЮЗИИ В ПЕРИОД ПОСТОЯННОГО ПРИКУСА</p> <ul style="list-style-type: none"> 1) аппаратурный 2) миотерапия 3) исправление вредных привычек 4) саморегуляция 	
<p>6. ВЫБЕРИТЕ ПАТОГЕНЕТИЧЕСКУЮ ПРИЧИНУ РАЗВИТИЯ ДИСТАЛЬНОГО ПРИКУСА</p>	

<p>1) ретрогнатия нижней челюсти 2) прогнатия нижней челюсти 3) ретрогнатия верхней челюсти 4) макрогнатия нижней челюсти</p>	
<p>7. СОН С ЗАПРОКИНУТОЙ ГОЛОВОЙ МОЖЕТ ПРИВЕСТИ К РАЗВИТИЮ АНОМАЛИИ</p> <p>1) дистальный прикус 2) мезиальный прикус 3) открытый прикус 4) смещение нижней челюсти в сторону и одностороннее сужение зубных рядов</p>	
<p>8. АППАРАТЫ ПРИМЕНЯЮТСЯ ДЛЯ ЛЕЧЕНИЯ ДИСТАЛЬНОГО ПРИКУСА</p> <p>1) регулятор функции Френкеля II типа 2) регулятор функции Френкеля III типа 3) лицевая маска 4) подбородочная праща</p>	
<p>9. ВЕДУЩИМ ФАКТОРОМ В ФОРМИРОВАНИИ ДИСТАЛЬНОГО ПРИКУСА В ПОСТНАТАЛЬНОМ ПЕРИОДЕ ЯВЛЯЮТСЯ</p> <p>1) все перечисленное 2) наследственная отягощенность 3) ротовое дыхание 4) вредные привычки</p>	
<p>10. КЛИНИЧЕСКИЕ ФУНКЦИОНАЛЬНЫЕ ПРОБЫ ПРИМЕНЯЕМЫЕ С ЦЕЛЬЮ ВЫЯВЛЕНИЯ ПАТОГЕНЕЗА ДИСТАЛЬНОГО ПРИКУСА</p> <p>1) Эшлеру–Битнеру 2) Тер-Погосян 3) Гельману 4) Ильиной–Маркосян</p>	
<p>11. МОРФОЛОГИЧЕСКИЕ НАРУШЕНИЯ НА УРОВНЕ ЧЕЛЮСТЕЙ ПРИ ДИСТАЛЬНОМ ПРИКУСЕ</p> <p>1) увеличение размеров верхней челюсти 2) увеличение размеров нижней челюсти 3) переднее положение нижней челюсти 4) расширение зубных рядов</p>	
<p>12. МОРФОЛОГИЧЕСКИЕ НАРУШЕНИЯ НА УРОВНЕ ЧЕЛЮСТЕЙ ПРИ ДИСТАЛЬНОМ ПРИКУСЕ</p> <p>1) уменьшение размеров нижней челюсти 2) увеличение размеров нижней челюсти 3) переднее положение нижней челюсти 4) язычный наклон моляров</p>	
<p>13. МОРФОЛОГИЧЕСКИЕ НАРУШЕНИЯ НА УРОВНЕ ЧЕЛЮСТЕЙ ПРИ ДИСТАЛЬНОМ ПРИКУСЕ</p> <p>1) заднее положение нижней челюсти 2) переднее положение нижней челюсти 3) увеличение размеров нижней челюсти 4) небный наклон моляров</p>	
<p>14. АППАРАТ, ПРИМЕНЯЕМЫЙ ДЛЯ ЛЕЧЕНИЯ ДИСТАЛЬНОЙ ОККЛЮЗИИ В ПЕРИОД СМЕННОГО ПРИКУСА</p> <p>1) регулятор функций Френкеля 2) аппарат Лури</p>	

<p>3) аппарат Миршона 4) каппа Шварца</p>	
<p>15. АППАРАТ, ПРИМЕНЯЕМЫЙ ДЛЯ ЛЕЧЕНИЯ ДИСТАЛЬНОЙ ОККЛЮЗИИ В ПЕРИОД СМЕННОГО ПРИКУСА</p> <p>1) формирователь прикуса Бимлера 2) аппарат Лури 3) аппарат Миршона 4) каппа Шварца</p>	
<p>16. ДИСТАЛЬНАЯ ОККЛЮЗИЯ СООТВЕТСТВУЕТ</p> <p>1) II классу Энгля 2) I классу Энгля 3) III классу Энгля 4) IV классу Энгля</p>	
<p>17. ДИСТАЛЬНАЯ ОККЛЮЗИЯ ОТНОСИТСЯ К АНОМАЛИЯМ ОККЛЮЗИИ В НАПРАВЛЕНИИ</p> <p>1) сагиттальном 2) вертикальном 3) трансверзальном 4) горизонтальном</p>	
<p>18. ДИСТАЛЬНАЯ ОККЛЮЗИЯ ХАРАКТЕРИЗУЕТСЯ СМЕЩЕНИЕМ</p> <p>1) нижней челюсти назад 2) нижней челюсти вперед 3) верхней челюсти назад 4) верхней челюсти вниз</p>	
<p>19. II КЛАСС ЭНГЛЯ ХАРАКТЕРИЗУЕТСЯ СМЕЩЕНИЕМ</p> <p>1) нижней челюсти назад 2) верхней челюсти назад 3) нижней челюсти вперед 4) верхней челюсти вниз</p>	
<p>20. ЛИЦЕВЫЕ ПРИЗНАКИ ДИСТАЛЬНОГО ПРИКУСА:</p> <p>1) укорочение нижней трети лица 2) увеличение нижней трети лица 3) сглаженная супраментальная борозда 4) вогнутый профиль</p>	
<p>1. III КЛАСС ЭНГЛЯ ХАРАКТЕРИЗУЕТСЯ СМЕЩЕНИЕМ</p> <p>1) нижней челюсти вперед 2) нижней челюсти назад 3) верхней челюсти вперед 4) верхней челюсти вниз</p>	
<p>2. МЕЗИАЛЬНАЯ ОККЛЮЗИЯ СООТВЕТСТВУЕТ</p> <p>1) III классу Энгля 2) II классу Энгля 3) I классу Энгля 4) IV классу Энгля</p>	
<p>3. МЕЗИАЛЬНАЯ ОККЛЮЗИЯ ХАРАКТЕРИЗУЕТСЯ СМЕЩЕНИЕМ</p> <p>1) нижней челюсти вперед 2) нижней челюсти назад 3) верхней челюсти вперед 4) верхней челюсти вниз</p>	
<p>4. МЕЗИАЛЬНАЯ ОККЛЮЗИЯ ОТНОСИТСЯ К АНОМАЛИЯМ ОККЛЮЗИИ В НАПРАВЛЕНИИ</p> <p>1) сагиттальном</p>	

<p>2)вертикальном, 3)трансверзальном 4)горизонтальном</p>	
<p>5. МОРФОЛОГИЧЕСКИЕ НАРУШЕНИЯ НА УРОВНЕ ОТДЕЛЬНЫХ ЗУБОВ ПРИ МЕЗИАЛЬНОМ ПРИКУСЕ</p> <p>1) мезиальное смещение нижних боковых зубов 2) мезиальное смещение верхних боковых зубов 3) дистальное смещение нижних боковых зубов 4) мезиальное смещение нижних передних зубов</p>	
<p>6. МОРФОЛОГИЧЕСКИЕ НАРУШЕНИЯ НА УРОВНЕ ЗУБНЫХ РЯДОВ, ХАРАКТЕРНЫЕ ДЛЯ МЕЗИАЛЬНОГО ПРИКУСА</p> <p>1) удлинение нижнего зубного ряда 2) удлинение верхнего зубного ряда 3) укорочение нижнего зубного ряда 4) сужение верхнего зубного ряда</p>	
<p>7. ПРИНЦИП ЛЕЧЕНИЯ МЕЗИАЛЬНОЙ ОККЛЮЗИИ В ПЕРИОД МОЛОЧНОГО ПРИКУСА</p> <p>1) создание оптимальных условий для роста верхней челюсти 2) создание оптимальных условий для роста нижней челюсти 3) сдерживание роста верхней челюсти 4) устранение блокирования нижней челюсти</p>	
<p>8. ПРИНЦИП ЛЕЧЕНИЯ МЕЗИАЛЬНОЙ ОККЛЮЗИИ В ПЕРИОД МОЛОЧНОГО ПРИКУСА</p> <p>1) создание оптимальных условий для роста верхней челюсти 2) создание оптимальных условий для роста нижней челюсти 3) сдерживание роста верхней челюсти 4) устранение блокирования нижней челюсти</p>	
<p>9. МЕТОД ЛЕЧЕНИЯ МЕЗИАЛЬНОЙ ОККЛЮЗИИ ПОСЛЕ ЗАВЕРШЕНИЯ РОСТА ЛИЦЕВОГО СКЕЛЕТА ВЫЗВАННОГО МАКРОГНАТИЕЙ НИЖНЕЙ ЧЕЛЮСТИ, БЕЗ ЗНАЧИТЕЛЬНОГО САГИТТАЛЬНОГО НЕСООТВЕТСТВИЯ</p> <p>1) сокращение размеров нижнего зубного ряда 2) стимуляция роста нижней челюсти 3) сокращение размеров верхнего зубного ряда 4) стимуляция роста верхней челюсти</p>	
<p>10. ВЫБЕРИТЕ ПАТОГЕНЕТИЧЕСКУЮ ПРИЧИНУ РАЗВИТИЯ МЕЗИАЛЬНОГО ПРИКУСА</p> <p>1) прогнатия нижней челюсти 2) прогнатия верхней челюсти 3) ретрогнатия нижней челюсти 4) микрогнатия нижней челюсти</p>	
<p>11. АППАРАТЫ ПРИМЕНЯЮТСЯ ДЛЯ ЛЕЧЕНИЯ МЕЗИАЛЬНОГО ПРИКУСА</p> <p>1) лицевая маска 2) регулятор функции Френкеля II типа 3) аппарат Гербста 4) лицевая дуга</p>	
<p>12. НАИБОЛЕЕ ХАРАКТЕРНЫЙ ПРИЗНАК ДЛЯ ФОРМИРУЮЩЕГОСЯ МЕЗИАЛЬНОГО СООТНОШЕНИЯ ЗУБНЫХ РЯДОВ В ПЕРИОДЕ ВРЕМЕННОГО ПРИКУСА</p> <p>1) нестёршиеся бугры временных клыков 2) привычка выдвигать нижнюю челюсть влево</p>	

3) сужение верхнего зубного ряда 4) язычный наклон резцов на нижней челюсти	
13. К МЕЗИАЛЬНОЙ ОККЛЮЗИИ ПРИВОДИТ 1) микрогнатия верхней челюсти и макрогнатия нижней челюсти 2) нижняя ретрогнатия 3) верхняя макрогнатия и нижняя микрогнатия 4) верхняя прогнатия	
14. МЕТОД ЛЕЧЕНИЯ МЕЗИАЛЬНОЙ ОККЛЮЗИИ ПОСЛЕ ЗАВЕРШЕНИЯ РОСТА ЛИЦЕВОГО СКЕЛЕТА ВЫЗВАННОГО МИКРОГНАТИЕЙ ВЕРХНЕЙ ЧЕЛЮСТИ, СОЧЕТАЮЩЕГОСЯ СО ЗНАЧИТЕЛЬНЫМ САГИТТАЛЬНЫМ НЕСООТВЕТСТВИЕМ 1) комбинированный 2) аппаратурный 3) протетический 4) миотерапия	
15. ПРИНЦИП ЛЕЧЕНИЯ МЕЗИАЛЬНОЙ ОККЛЮЗИИ В ПЕРИОД МОЛОЧНОГО ПРИКУСА 1) создание оптимальных условий для роста верхней челюсти 2) создание оптимальных условий для роста нижней челюсти 3) наблюдение 4) удаление зубов нижней челюсти	
16. МОРФОЛОГИЧЕСКИЕ НАРУШЕНИЯ НА УРОВНЕ ОТДЕЛЬНЫХ ЗУБОВ ПРИ МЕЗИАЛЬНОМ ПРИКУСЕ 1) дистальное смещение верхних боковых зубов 2) дистальное смещение нижних боковых зубов 3) мезиальное смещение верхних боковых зубов 4) дистальное смещение нижних боковых зубов	
17. ПРИНЦИП ЛЕЧЕНИЯ МЕЗИАЛЬНОЙ ОККЛЮЗИИ ВЫЗВАННОЙ РЕТРОГНАТИЕЙ ВЕРХНЕЙ ЧЕЛЮСТИ В ПЕРИОД СМЕННОГО ПРИКУСА 1) стимуляция роста верхней челюсти в сагиттальной плоскости 2) сдерживание роста нижней челюсти 3) сдерживание роста верхней челюсти 4) нормализация формы зубных дуг в трансверзальном направлении	
18. МЕТОД ЛЕЧЕНИЯ МЕЗИАЛЬНОЙ ОККЛЮЗИИ ПОСЛЕ ЗАВЕРШЕНИЯ РОСТА ЛИЦЕВОГО СКЕЛЕТА ВЫЗВАННОГО МАКРОГНАТИЕЙ НИЖНЕЙ ЧЕЛЮСТИ, БЕЗ ЗНАЧИТЕЛЬНОГО САГИТТАЛЬНОГО НЕСООТВЕТСТВИЯ 1) сокращение размеров нижнего зубного ряда 2) сокращение размеров верхнего зубного ряда 3) стимуляция роста верхней челюсти 4) стимуляция роста нижней челюсти	
19. ПРИ ЛЕЧЕНИИ МЕЗИАЛЬНОЙ ОККЛЮЗИИ В МОЛОЧНОМ ПРИКУСЕ ВЫЗВАННОЙ МАКРОГНАТИЕЙ НИЖНЕЙ ЧЕЛЮСТИ ПРИМЕНЯЮТ 1) шапочку с подбородочной пращей и сагиттальной резиновой тягой 2) пришлифовку временных зубов на верхней и нижней челюстях с последующим ношением 3) шапочки с подбородочной пращей с вертикальной тягой 4) аппарат Рейхенсбаха–Брюкля	
20. ЛИЦЕВЫЕ ПРИЗНАКИ МЕЗИАЛЬНОГО ПРИКУСА 1) вогнутая форма профиля лица	

<p>2) выпуклая форма профиля лица 3) нижняя треть лица укорочена 4) верхняя губа выступает над нижней</p>	
<p>1. КАКОЙ ВИД ОТКРЫТОГО ПРИКУСА ВЫДЕЛЯЮТ</p> <p>1) истинный 2) физиологический 3) врожденный 4) атравматический</p>	
<p>2. НАЗОВИТЕ ПРИЧИНУ ФОРМИРОВАНИЯ ОТКРЫТОГО ПРИКУСА</p> <p>1) вредные привычки 2) простудные заболевания 3) заболевания ВНЧС 4) аллергические реакции</p>	
<p>3. ОТКРЫТЫЙ ПРИКУС ЯВЛЯЕТСЯ АНОМАЛИЕЙ В ПЛОСКОСТИ</p> <p>1) вертикальной 2) горизонтальной 3) сагиттальной 4) трансверзальной</p>	
<p>4. КЛИНИЧЕСКАЯ КАРТИНА ГЛУБОКОГО ПРИКУСА</p> <p>1) уменьшение нижней трети лица 2) увеличение нижней трети лица 3) увеличение средней трети лица 4) уменьшение верхней трети лица</p>	
<p>5. ГЛУБОКИЙ ПРИКУС ЧАЩЕ ВСЕГО СОЧЕТАЕТСЯ С АНОМАЛИЕЙ</p> <p>1) дистальная окклюзия 2) мезиальная окклюзия 3) лингвоокклюзия 4) вестибулоокклюзия</p>	
<p>6. ОДНОЙ ИЗ ПРИЧИН ФОРМИРОВАНИЯ ГЛУБОКОГО ПРИКУСА ЯВЛЯЕТСЯ</p> <p>1) нарушение функций дыхания, глотания 2) сосание губ, щек, языка 3) прокладывание языка между зубами 4) привычка грызть ногти, карандаш, ручку</p>	
<p>7. РАННИМ ПРИЗНАКОМ ФОРМИРУЮЩЕГОСЯ ГЛУБОКОГО ПРИКУСА ЯВЛЯЕТСЯ</p> <p>1) углубление резцового перекрытия 2) уменьшение высоты нижней части лица 3) зубоальвеолярное укорочение боковых участков нижней челюсти 4) зубоальвеолярное удлинение фронтального участка нижней челюсти</p>	
<p>8. АППАРАТ ПРИМЕНЯЮЩИЙСЯ ДЛЯ ЛЕЧЕНИЯ ОТКРЫТОГО ПРИКУСА В ПЕРИОД ПОСТОЯННОГО ПРИКУСА</p> <p>1) реверсионные дуги 2) подбородочная праща 3) аппарат на верхнюю челюсть с наклонной плоскостью в переднем отделе 4) аппарат Брюкля</p>	
<p>9. АППАРАТ ПРИМЕНЯЮЩИЙСЯ ДЛЯ ЛЕЧЕНИЯ ОТКРЫТОГО ПРИКУСА В ПЕРИОД ПОСТОЯННОГО ПРИКУСА</p> <p>1) брекет-система в сочетании с межчелюстными тягами 2) аппарат на верхнюю челюсть с наклонной плоскостью в переднем</p>	

<p>отделе</p> <p>3) подбородочная праща</p> <p>4) аппарат Брюкля</p>	
<p>10. ИЗМЕНЕНИЯ ЛИЦЕВОГО СКЕЛЕТА ПРИ ГЛУБОКОМ ПРИКУСЕ</p> <p>1) инклинация верхней челюсти</p> <p>2) протрузия резцов нижней челюсти</p> <p>3) макрогнатия верхней челюсти</p> <p>4) прогнатия верхней челюсти</p>	
<p>11. АППАРАТ ПРИМЕНЯЮЩИЙСЯ ДЛЯ ЛЕЧЕНИЯ ГЛУБОКОГО ПРИКУСА В ПЕРИОД СМЕННОГО ПРИКУСА</p> <p>1) трейнеры</p> <p>2) брекет-система</p> <p>3) аппарат на верхнюю челюсть с винтом, вестибулярной дугой и окклюзионными накладками на боковые зубы</p> <p>4) аппарат Брюкля</p>	
<p>12. АППАРАТ ПРИМЕНЯЮЩИЙСЯ ДЛЯ ЛЕЧЕНИЯ ГЛУБОКОГО ПРИКУСА В ПЕРИОД СМЕННОГО ПРИКУСА</p> <p>1) аппарат на верхнюю челюсть с вестибулярной дугой и накусочной площадкой в переднем участке</p> <p>2) брекет-система</p> <p>3) аппарат на верхнюю челюсть с винтом, вестибулярной дугой и окклюзионными накладками на боковые зубы</p> <p>4) аппарат Брюкля</p>	
<p>13. ПРИЧИНЫ ФОРМИРОВАНИЯ ГЛУБОКОГО ПРУКУСА</p> <p>1) вредные привычки</p> <p>2) раннее удаление резцов</p> <p>3) ротовое дыхание</p> <p>4) задержка прорезывания резцов</p>	
<p>14. ПРИЧИНЫ ФОРМИРОВАНИЯ ГЛУБОКОГО ПРУКУСА</p> <p>1) повышенная стираемость зубов</p> <p>2) ротовое дыхание</p> <p>3) дефицит кальция</p> <p>4) задержка прорезывания резцов</p>	
<p>15. ПЕРВЫМ ЗВЕНОМ В ПАТОГЕНЕЗЕ РАЗВИТИЯ ИСТИННОГО (РАХИТИЧЕСКОГО) ОТКРЫТОГО ПРИКУСА ЯВЛЯЕТСЯ</p> <p>1) нарушение кальциевого обмена</p> <p>2) усугубление тяжести аномалии под воздействием вредных привычек</p> <p>3) изменение формы, размера верхней и нижней челюсти под воздействием тяги мышц</p> <p>4) изменение положения нижней челюсти относительно верхней вследствие изменений в ВНЧС</p>	
<p>16. ПРИ ЛЕЧЕНИИ ОТКРЫТОГО ПРИКУСА ПРОВОДЯТ</p> <p>1) упражнения для нормализации положения языка</p> <p>2) упражнения для нормализации осанки</p> <p>3) тренировка мышц, выдвигающих нижнюю челюсть</p> <p>4) миогимнастика противопоказана</p>	
<p>17. ПЕРВАЯ СТЕПЕНЬ ВЕРТИКАЛЬНОГО ЗАЗОРА ПРИ ОТКРЫТОМ ПРИКУСЕ</p> <p>1) до 5мм</p> <p>2) от 5 до 9мм</p> <p>3) 9мм</p>	

4) Более 9мм	
18. ОТКРЫТОМУ ПРИКУСУ СООТВЕТСТВУЕТ 1) вертикальная дизокклюзия, сужение зубных рядов, функциональные нарушения 2) углубление подбородочной складки, тесное положение зубов 3) сглаженность подбородочной складки 4) уменьшение нижней трети лица	
19. ВТОРАЯ СТЕПЕНЬ ВЕРТИКАЛЬНОГО ЗАЗОРА ПРИ ОТКРЫТОМ ПРИКУСЕ 1) от 5 до 9мм 2) до 5мм 3) Более 9мм 4) до 3 мм	
20. ДЛЯ ЛЕЧЕНИЯ ГЛУБОКОГО ПРИКУСА В ПЕРИОД РАННЕГО СМЕННОГО ПРИКУСА С ПОМОЩЬЮ ОРТОДОНТИЧЕСКОЙ ПЛАСТИНКИ В ЕЕ КОНСТРУКЦИЮ ВКЛЮЧАЮТ 1) накusочную площадку за резцами верхней челюсти 2) сагитальный распил и расширяющий винт 3) протрагирующие пружины к 1.2, 1.1, 2.1, 2.2 4) окклюзионные накладки в области боковой группы зубов	
1. ПРИ ПЕРЕКРЕСТНОМ ПРИКУСЕ СО СМЕЩЕНИЕМ НИЖНЕЙ ЧЕЛЮСТИ 1) изменения со стороны ВНЧС 2) лицевые признаки при открывании рта не изменяются 3) отсутствие изменений со стороны ВНЧС 4) положение средней линии зубного ряда нижней челюсти не изменяется при открывании и закрывании рта	
2. ПРИ ПЕРЕКРЕСТНОМ ПРИКУСЕ СО СМЕЩЕНИЕМ НИЖНЕЙ ЧЕЛЮСТИ 1) смещение средней линии зубного ряда нижней челюсти при закрывании рта 2) положение средней линии зубного ряда нижней челюсти не изменяется при открывании и закрывании рта 3) отсутствие изменений со стороны ВНЧС 4) лицевые признаки при открывании рта не изменяются	
3. ВРЕДНАЯ ПРИВЫЧКА ВЫЗЫВАЮЩАЯ ПЕРЕКРЕСТНЫЙ ПРИКУС 1) поза с подложенной под щеку рукой 2) ротовое дыхание 3) сон с запрокинутой головой 4) жевание на одной стороне	
4. ВРЕДНАЯ ПРИВЫЧКА ВЫЗЫВАЮЩАЯ ПЕРЕКРЕСТНЫЙ ПРИКУС 1) прикусывание щеки 2) сон с запрокинутой головой 3) ротовое дыхание 4) инфантильное глотание	
5. ВЕСТИБУЛООККЛЮЗИЯ — ЭТО СМЕЩЕНИЕ: 1) верхних боковых зубов в щечную сторону 2) нижних боковых зубов в оральную сторону 3) верхних боковых зубов в оральную сторону 4) нижних боковых зубов в щечную сторону	

<p>6. ЛЕЧЕНИЕ ПЕРЕКРЕСТНОГО ПРИКУСА ЦЕЛЕСООБРАЗНО НАЧИНАТЬ</p> <ol style="list-style-type: none"> 1) в период сформированного молочного прикуса 2) в период сменного прикуса 3) в период постоянного прикуса 4) после завершения роста лицевого скелета 	
<p>7. АППАРАТ ДЛЯ ЛЕЧЕНИЯ ПЕРЕКРЕСТНОГО ПРИКУСА ВЫЗВАННОГО ДВУХСТОРОННИМ СУЖЕНИЕМ ВЕРХНЕЙ ЧЕЛЮСТИ</p> <ol style="list-style-type: none"> 1) аппарат быстрого небного расширения 2) аппарат Брюкля 3) съемный ортодонтический аппарат с винтом и секторальным распилом 4) аппарат Нансе 	
<p>8. АППАРАТ ДЛЯ ЛЕЧЕНИЯ ПЕРЕКРЕСТНОГО ПРИКУСА ВЫЗВАННОГО ДВУХСТОРОННИМ СУЖЕНИЕМ ВЕРХНЕЙ ЧЕЛЮСТИ</p> <ol style="list-style-type: none"> 1) аппарат квадхеликс 2) съемный ортодонтический аппарат с винтом и секторальным распилом 3) аппарат Брюкля 4) аппарат Гербста 	
<p>9. АППАРАТ ДЛЯ ЛЕЧЕНИЯ ПЕРЕКРЕСТНОГО ПРИКУСА ВЫЗВАННОГО ДВУХСТОРОННИМ СУЖЕНИЕМ ВЕРХНЕЙ ЧЕЛЮСТИ</p> <ol style="list-style-type: none"> 1) съемный ортодонтический аппарат с винтом и сагиттальным распилом 2) съемный ортодонтический аппарат с винтом и секторальным распилом 3) регулятор функций Френкля 1 типа 4) аппарат Брюкля 	
<p>10. ЛИНГВОККЛЮЗИЯ — ЭТО СМЕЩЕНИЕ</p> <ol style="list-style-type: none"> 1) верхних боковых зубов в щечную сторону 2) верхних боковых зубов в оральную сторону 3) нижних боковых зубов в оральную сторону 4) нижних боковых зубов в щечную сторону 	
<p>11. АППАРАТ ДЛЯ ЛЕЧЕНИЯ ПЕРЕКРЕСТНОГО ПРИКУСА ВЫЗВАННОГО СМЕЩЕНИЕМ НИЖНЕЙ ЧЕЛЮСТИ</p> <ol style="list-style-type: none"> 1) межчелюстная тяга в трансверзальной плоскости 2) лицевая маска 3) аппарат Гожгариана 4) аппарат Эйнсварта 	
<p>12. АППАРАТ ДЛЯ ЛЕЧЕНИЯ ПЕРЕКРЕСТНОГО ПРИКУСА ВЫЗВАННОГО СМЕЩЕНИЕМ НИЖНЕЙ ЧЕЛЮСТИ</p> <ol style="list-style-type: none"> 1) съемный аппарат с наклонной плоскостью 2) аппарат Гожгариана 3) лицевая маска 4) аппарат Эйнсварта 	
<p>13. ДЛЯ ПАЦИЕНТОВ С ПЕРЕКРЕСТНЫМ ПРИКУСОМ ХАРАКТЕРНЫ СЛЕДУЮЩИЕ ИЗМЕНЕНИЯ ЛИЦЕВОГО СКЕЛЕТА</p> <ol style="list-style-type: none"> 1) асимметричное развитие лицевого скелета 2) увеличение размера угла нижней челюсти 3) макрогнатия верхней челюсти в сагиттальной плоскости 4) чрезмерное развитие альвеолярного отростка 	
<p>14. ДЛЯ ПАЦИЕНТОВ С ПЕРЕКРЕСТНЫМ ПРИКУСОМ</p>	

<p>ХАРАКТЕРНЫ СЛЕДУЮЩИЕ ИЗМЕНЕНИЯ ЛИЦЕВОГО СКЕЛЕТА</p> <ol style="list-style-type: none"> 1) асимметричное развитие лицевого скелета 2) макрогнатия верхней челюсти в сагиттальной плоскости 3) увеличение размера угла нижней челюсти 4) уменьшение межчелюстного угла 	
<p>15. ДЛЯ ПАЦИЕНТОВ С ПЕРЕКРЕСТНЫМ ПРИКУСОМ ХАРАКТЕРНЫ СЛЕДУЮЩИЕ ИЗМЕНЕНИЯ ЛИЦЕВОГО СКЕЛЕТА</p> <ol style="list-style-type: none"> 1) увеличение размера нижней челюсти в трансверзальной плоскости 2) увеличение размера угла нижней челюсти 3) прогнатия верхней челюсти 4) макрогнатия верхней челюсти в сагиттальной плоскости 	
<p>16. СОН НА ОДНОМ БОКУ С ПОДЛОЖЕННОЙ ПОД ЩЕКУ РУКОЙ МОЖЕТ ПРИВЕСТИ К РАЗВИТИЮ АНОМАЛИИ</p> <ol style="list-style-type: none"> 1) смещение нижней челюсти в сторону и одностороннее сужение зубных рядов 2) дистальный прикус 3) мезиальный прикус 4) открытый прикус 	
<p>17. РЕГУЛЯРНЫЙ СОН НА ОДНОМ БОКУ С ПОДЛОЖЕННОЙ ПОД ЩЕКУ РУКОЙ ПРИВОДИТ К</p> <ol style="list-style-type: none"> 1) смещению нижней челюсти в сторону 2) равномерному расширению зубных рядов 3) равномерному сужению зубных рядов 4) микродентии 	
<p>18. РЕГУЛЯРНЫЙ СОН НА ОДНОМ БОКУ С ПОДЛОЖЕННОЙ ПОД ЩЕКУ РУКОЙ ПРИВОДИТ К</p> <ol style="list-style-type: none"> 1) одностороннему сужению зубных рядов 2) равномерному сужению зубных рядов 3) равномерному расширению зубных рядов 4) адентии 	
<p>19. КАКУЮ АНОМАЛИЮ ЧАЩЕ ВСЕГО МОЖНО ОБНАРУЖИТЬ У ДЕТЕЙ, ОБУЧАЮЩИХСЯ ИГРЕ НА СКРИПКЕ?</p> <ol style="list-style-type: none"> 1) односторонний перекрестный прикус 2) открытый прикус 3) глубокий прикус 4) глубокий травмирующий прикус 	
<p>20. КАКОЙ ОРТОДОНТИЧЕСКИЙ АППАРАТ МОЖНО ПРИМЕНИТЬ В СМЕННОМ ПРИКУСЕ У РЕБЕНКА С ОДНОСТОРОННИМ ПЕРЕКРЕСТНЫМ ПРИКУСОМ?</p> <ol style="list-style-type: none"> 1) съемный пластинчатый аппарат с винтом и секторальным распилом и окклюзионными валиками 2) съемный пластинчатый аппарат с вестибулярной дугой 3) аппарат "Pendulum" 4) аппарат Хансе 	
Раздел 8. Методы лечения аномалий и деформаций челюстно-лицевой области.	
<p>1. ДЛЯ АППАРАТОВ МЕХАНИЧЕСКОГО ТИПА ДЕЙСТВИЯ ХАРАКТЕРНО НАЛИЧИЕ</p> <ol style="list-style-type: none"> 1) ортодонтической дуги 2) наклонной плоскости 3) накусочной площадки 4) губного пелота 	<p>УК-1, УК-2, УК-3, ПК-1, ПК-2, ПК-3, ПК-4, ПК-5, ПК-6, ПК-7, ПК-8, ПК-9,</p>
<p>2. АППАРАТ КАЛАМКАРОВА ЯВЛЯЕТСЯ</p>	<p>ПК-10, ПК-11,</p>

<ul style="list-style-type: none"> 1) механического типа действия 2) функционального типа действия 3) комбинированного типа действия 4) внеротовым 	ПК-12, ПК-13
<p>3.К АППАРАТАМ МЕХАНИЧЕСКОГО ТИПА ДЕЙСТВИЯ ОТНОСИТСЯ</p> <ul style="list-style-type: none"> 1) дуга Энгля 2) аппарат Брюкля 3) каппа Шварца 4) каппа Бынина 	
<p>4.СУЩЕСТВУЮТ РАЗНОВИДНОСТИ ДУГИ ЭНГЛЯ</p> <ul style="list-style-type: none"> 1) скользящая 2) вестибулярная 3) лингвальная 4) безлигатурная 	
<p>5.ДЛЯ РАСШИРЕНИЯ ЗУБНОГО РЯДА ИСПОЛЬЗУЮТ</p> <ul style="list-style-type: none"> 1) аппарат квадхеликс 2) аппарат Брюкля 3) протрагирующая пружина 4) вестибулярная дуга 	
<p>6.ДЛЯ УСКОРЕННОГО РАСКРЫТИЯ СРЕДИННОГО НЕБНОГО ШВА ПРИМЕНЯЮТ</p> <ul style="list-style-type: none"> 1) аппарат Дерихсвайлера с винтом Бидермана 2) аппарат Энгля 3) аппарат Айнсворта 4) мульти-бондинг систему 	
<p>7 .ДЕЙСТВУЮЩЕЙ СИЛОЙ СЪЕМНОГО РАСШИРЯЮЩЕГО АППАРАТА ЯВЛЯЕТСЯ</p> <ul style="list-style-type: none"> 1) механическая сила винта 2) функциональная сила мышц 3) механическая сила лигатуры 4) механическая сила резиновой тяги 	
<p>8.БРЕКЕТ – СИСТЕМА ПО ПРИНЦИПУ ДЕЙСТВИЯ ОТНОСИТСЯ К АППАРАТАМ</p> <ul style="list-style-type: none"> 1) механическим 2) функциональным 3) внеротовым 4) внутриротовым 	
<p>9. ОСНОВОПОЛОЖНИКОМ ТЕХНИКИ ПРЯМОЙ ДУГИ ЯВЛЯЕТСЯ</p> <ul style="list-style-type: none"> 1) Andrews 2) Катц 3) Шварц 4) Энглъ 	
<p>10 .ДЕЙСТВУЮЩЕЙ СИЛОЙ СЪЕМНОГО РАСШИРЯЮЩЕГО АППАРАТА ЯВЛЯЕТСЯ</p> <ul style="list-style-type: none"> 1) механическая сила проволоки или пружины 2) функциональная сила мышц 3) механическая сила резиновой тяги 4) механическая сила лигатуры 	
<p>11. АКТИВНЫМИ НАЗЫВАЮТ АППАРАТЫ</p> <ul style="list-style-type: none"> 1) механического действия 2) функциональные аппараты 	

<p>3) аппараты комбинированного действия 4) сила возникает от действия мышц</p>	
<p>12. ДЛЯ АППАРАТОВ МЕХАНИЧЕСКОГО ТИПА ДЕЙСТВИЯ ХАРАКТЕРНО НАЛИЧИЕ</p> <p>1) пружины 2) накусочной площадки 3) наклонной плоскости 4) пилотов</p>	
<p>13. ДЛЯ АППАРАТОВ МЕХАНИЧЕСКОГО ТИПА ДЕЙСТВИЯ ХАРАКТЕРНО НАЛИЧИЕ</p> <p>1) ортодонтического винта 2) кламеров 3) лигатуры 4) наклонной плоскости</p>	
<p>14. ДЛЯ АППАРАТОВ МЕХАНИЧЕСКОГО ТИПА ДЕЙСТВИЯ ХАРАКТЕРНО НАЛИЧИЕ</p> <p>1) ортодонтической дуги 2) пилотов 3) микроимплантатов 4) стопорных изгибов</p>	
<p>15. АППАРАТ, КОТОРЫЙ РАБОТАЕТ ПО ПРИНЦИПУ ТЕХНИКИ STRAIGHT-WIRE APPLIANCE</p> <p>1) брекет-система 2) аппарат быстрого небного расширения 3) четырехпетельный небный бюгель 4) съемный пластиночный аппарат</p>	
<p>16. ПОКАЗАНИЕМ ДЛЯ ПРИМЕНЕНИЯ АППАРАТА ДЕРИХСВАЙЛЕРА ЯВЛЯЕТСЯ:</p> <p>1) сужение верхнего зубного ряда 2) сужение нижнего зубного ряда 3) Удлинение зубной дуги 4) Укорочение зубной дуги</p>	
<p>17. ПРОТРАГИРУЮЩАЯ ПРУЖИНА В СЪЕМНОМ ОРТОДОНТИЧЕСКОМ АППАРАТЕ ЯВЛЯЕТСЯ ЭЛЕМЕНТОМ</p> <p>1) механически-действующим 2) ретенционным 3) функционально - действующим 4) опорно-удерживающим</p>	
<p>18. АППАРАТ ГОЖГАРИАНА ПРЕДНАЗНАЧЕН ДЛЯ</p> <p>1) расширения зубного ряда в области моляров 2) равномерного расширения верхнего зубного ряда 3) зубоальвеолярного удлинения в области боковых зубов 4) раскрытия срединного небного шва</p>	
<p>19. АППАРАТ ГЕРБСТА–КОЖАХАРУ ПРИМЕНЯЮТ</p> <p>1) интрузии в области боковых зубов и одновременной экстррузии в области верхних передних зубов 2) для экстррузии в области верхних передних зубов 3) интрузии в области верхних передних зубов 4) для экстррузии в области боковых зубов</p>	
<p>20. АППАРАТ, ПРИМЕНЯЕМЫЕ ДЛЯ ДИСТАЛЬНОГО ПЕРЕМЕЩЕНИЯ ПЕРВЫХ ПОСТОЯННЫХ МОЛЯРОВ</p> <p>1) аппарат «Pendulum»</p>	

<p>2) аппарат Гашимова–Герлинга 3) аппарат Гашимова–Хмелевского 4) аппарат Айнсворта.</p>	
<p>1. В КОНСТРУКЦИЮ ФУНКЦИОНАЛЬНЫХ АППАРАТОВ ВХОДЯТ</p> <p>1) накусочная площадка 2) лигатура 3) резиновое кольцо 4) ортодонтический винт</p>	
<p>2. К АППАРАТАМ ФУНКЦИОНАЛЬНОГО ТИПА ДЕЙСТВИЯ ОТНОСИТСЯ</p> <p>1) губной бампер 2) брекет-система 3) съемный пластиночный аппарат с винтом 4) аппарат Брюкля</p>	
<p>3. ЭЛЕМЕНТЫ В РЕГУЛЯТОРАХ ФУНКЦИЙ ФРЕНКЕЛЯ СТИМУЛИРУЮЩИЕ РОСТ АПИКАЛЬНОГО БАЗИСА В ТРАНСВЕРСАЛЬНОМ НАПРАВЛЕНИИ</p> <p>1) щечные пелоты 2) накусочная площадка 3) окклюзионные накладки 4) язычные пелоты</p>	
<p>4. РЕГУЛЯТОРЫ ФУНКЦИИ ФРЕНКЕЛЯ II ТИПА ОТЛИЧАЮТСЯ ОТ I ТИПА</p> <p>1) введением небной дуги 2) различным расположением небного бюгеля 3) отсутствием вестибулярной дуги 4) разным расположением губных пелотов</p>	
<p>5. КОНСТРУКТИВНЫМИ ДЕТАЛЯМИ РЕГУЛЯТОРА ФУНКЦИЙ ФРЕНКЕЛЯ I ТИПА, СПОСОБСТВУЮЩИМИ ОПТИМИЗАЦИИ РОСТА НИЖНЕЙ ЧЕЛЮСТИ, ЯВЛЯЮТСЯ</p> <p>1) нижнегубные пелоты 2) наклонная плоскость 3) окклюзионная накладка 4) вестибулярная дуга</p>	
<p>6. ПРИ ЛЕЧЕНИИ АКТИВАТОРОМ АНДРЕЗЕНА-ГОЙПЛЯ НОРМАЛИЗУЕТСЯ ФУНКЦИЯ</p> <p>1) все выше перечисленные 2) дыхания и речи 3) глотания 4) жевания</p>	
<p>7. ДЕЙСТВУЮЩЕЙ СИЛОЙ В ФУНКЦИОНАЛЬНО-ДЕЙСТВУЮЩЕМ АППАРАТЕ ЯВЛЯЕТСЯ</p> <p>1) энергия жевательных и мимических мышц 2) энергия мимических мышц 3) энергия жевательных мышц 4) наклонная плоскость, направляющие петли, накладки, аппы, пелоты и др.</p>	
<p>8. ЭЛЕМЕНТЫ РЕГУЛЯТОРА ФУНКЦИИ ФРЕНКЕЛЯ I ТИПА</p> <p>1) вестибулярная дуга, небный бюгель, лингвальная дуга, боковые щиты, губной пелот в области нижних передних зубов 2) вестибулярная дуга, ортодонтический винт 3) боковые щиты небный бюгель, губной пелот в области верхних</p>	

<p>передних зубов, вестибулярная дуга в области нижних передних зубов 4) вестибулярная дуга, накусочные площадки</p>	
<p>9. ХАРАКТЕРНЫМ ЭЛЕМЕНТОМ АППАРАТОВ ФУНКЦИОНАЛЬНОГО ТИПА ДЕЙСТВИЯ ЯВЛЯЕТСЯ 1) наклонная плоскость 2) винт 3) кольцо 4) пружина</p>	
<p>10. ХАРАКТЕРНЫМ ЭЛЕМЕНТОМ АППАРАТОВ ДЕСТВУЮЩИМ ЭЛЕМЕНТОМ ЯВЛЯЕТСЯ 1) губной пелот 2) кламмер 3) вестибулярная дуга 4) рукообразная пружина</p>	
<p>11. ХАРАКТЕРНЫМ ЭЛЕМЕНТОМ АППАРАТОВ ДЕСТВУЮЩИМ ЭЛЕМЕНТОМ ЯВЛЯЕТСЯ 1) окклюзионные валики 2) пугочатый кламмер 3) протрагирующая пружина 4) винт</p>	
<p>12. ГУБНОЙ БАМПЕР СТИМУЛИРУЕТ 1) рост альвеолярного отростка в переднем отделе 2) рост альвеолярного отростка по трансверзали 3) рост зубов 4) слюноотделение</p>	
<p>13. РЕГУЛЯТОР ФУНКЦИИ ФРЕНКЕЛЯ II ТИПА ПРИМЕНЯЕТСЯ У ПАЦИЕНТОВ С 1) II класс II подкласс 2) II класс I подкласс 3) I класс 4) III класс</p>	
<p>14. АППАРАТ БРЮКШЛЯ ИМЕЕТ В СВОЕЙ КОНСТРУКЦИИ 1) наклонную плоскость 2) винт 3) губной бампер 4) пружины</p>	
<p>15. АППАРАТ БРЮКЛЯ ПРИМЕНЯЕТСЯ У ПАЦИЕНТОВ С 1) III класс 2) II класс II подкласс 3) II класс I подкласс 4) I класс</p>	
<p>16. ФУНКЦИОНАЛЬНО-НАПРАВЛЯЮЩИМ ЭЛЕМЕНТОМ ЯВЛЯЕТСЯ 1) наклонно-накусочная площадка 2) губной пелот 3) кламмер 4) пружина</p>	
<p>17. ФУНКЦИОНАЛЬНО- ДЕЙСТВУЮЩИМ ЭЛЕМЕНТОМ ЯВЛЯЕТСЯ 1) щечный щит 2) окклюзионные валики 3) накусочная площадка 4) вестибулярная дуга</p>	

<p>18. КАППА БЫНИНА ИСПОЛЬЗУЕТСЯ ДЛЯ ЛЕЧЕНИЯ</p> <ol style="list-style-type: none"> 1) мезиального прикуса 2) дистального прикуса 3) аномалий отдельных зубов 4) парафункции языка 	
<p>19. ОТКРЫТЫЙ АКТИВАТОР КЛАММТА ПРЕДНАЗНАЧЕН ДЛЯ ЛЕЧЕНИЯ АНОМАЛИЙ</p> <ol style="list-style-type: none"> 1) II класса Энгля 2) III класса Энгля 3) I класса Энгля 4) IV класса Энгля 	
<p>20. АКТИВАТОР АНДРЕЗЕНА- ГОЙПЛЯ ИСПОЛЬЗУЕТСЯ ДЛЯ ЛЕЧЕНИЯ</p> <ol style="list-style-type: none"> 1) дистального прикуса 2) аномалий положения отдельных зубов 3) ретенции 4) адентии 	
<p>1. К ВНЕРОТОВЫМ АППАРАТОМ ОТНОСИТСЯ:</p> <ol style="list-style-type: none"> 1) лицевая маска 2) брекет- система 3) аппарат Андресена-Гойпля 4) вестибулярная дуга 	
<p>2. АППАРАТ ПОДБОРОДОЧНАЯ ПРАЦА ПРИ ЛЕЧЕНИИ ОТКРЫТОГО ПРИКУСА В ВЕРТИКАЛЬНОЙ ПЛОСКОСТИ ПРИМЕНЯЮТ В СОЧЕТАНИИ С:</p> <ol style="list-style-type: none"> 1) головной тягой 2) шейной тягой 3) комбинированной тягой 4) внутриротовой тягой 	
<p>3. АППАРАТ ЛИЦЕВАЯ ДУГА С КОМБИНИРОВАННОЙ ТЯГОЙ ПРИМЕНЯЮТ ПРИ:</p> <ol style="list-style-type: none"> 1) нормальном перекрытии в области резцов 2) глубоком резцовом перекрытии 3) резцовой дизокклюзии в вертикальной плоскости 4) резцовой дизокклюзии в сагиттальной плоскости 	
<p>4. АКТИВНЫМ ЭЛЕМЕНТОМ АППАРАТА ЛИЦЕВАЯ МАСКА ЯВЛЯЕТСЯ:</p> <ol style="list-style-type: none"> 1) эластичная резиновая тяга 2) винт 3) дуга 4) пружина 	
<p>5. АКТИВНЫМ ЭЛЕМЕНТОМ АППАРАТА ПОДБОРОДОЧНАЯ ПРАЦА ЯВЛЯЕТСЯ:</p> <ol style="list-style-type: none"> 1) эластичная резиновая тяга 2) дуга 3) винт 4) пружина 	
<p>6. АППАРАТ ЛИЦЕВАЯ ДУГА ПРИМЕНЯЮТ ПРИ ЛЕЧЕНИИ:</p> <ol style="list-style-type: none"> 1) дистального прикуса 2) мезиального прикуса 3) перекрестного прикуса 4) аномалий положения зубов 	

<p>7. АППАРАТ ЛИЦЕВАЯ МАСКА ПРИМЕНЯЮТ ПРИ ЛЕЧЕНИИ:</p> <ol style="list-style-type: none"> 1) мезиального прикуса 2) дистального прикуса 3) аномалий положения зубов 4) перекрестного прикуса 	
<p>8. АППАРАТ ПОДБОРОДОЧНАЯ ПРАЩА ПРИМЕНЯЮТ ПРИ ЛЕЧЕНИИ:</p> <ol style="list-style-type: none"> 1) мезиального прикуса 2) дистального прикуса 3) аномалий положения зубов 4) перекрестного прикуса 	
<p>9. АППАРАТ ЛИЦЕВАЯ МАСКА ПРИМЕНЯЮТ ПРИ ЛЕЧЕНИИ МЕЗИАЛЬНОГО ПРИКУСА ОБУСЛОВЛЕННОГО:</p> <ol style="list-style-type: none"> 1) ретрогнатией верхней челюсти 2) прогнатией нижней челюсти 3) макрогнатией нижней челюсти 4) аномалиями положения зубов 	
<p>10. АППАРАТ ЛИЦЕВАЯ ДУГА ПРИМЕНЯЮТ ПРИ ЛЕЧЕНИИ ДИСТАЛЬНОГО ПРИКУСА ОБУСЛОВЛЕННОГО:</p> <ol style="list-style-type: none"> 1) прогнатией нижней челюсти 2) ретрогнатией верхней челюсти 3) макрогнатией нижней челюсти 4) аномалиями положения зубов 	
<p>11. АППАРАТ ПОДБОРОДОЧНАЯ ПРАЩА ПРИМЕНЯЮТ ПРИ ЛЕЧЕНИИ МЕЗИАЛЬНОГО ПРИКУСА ОБУСЛОВЛЕННОГО:</p> <ol style="list-style-type: none"> 1) макрогнатией нижней челюсти 2) ретрогнатией верхней челюсти 3) прогнатией верхней челюсти 4) аномалиями положения зубов 	
<p>12. АППАРАТ ЛИЦЕВАЯ ДУГА С ШЕЙНОЙ ТЯГОЙ ПРИМЕНЯЮТ ПРИ:</p> <ol style="list-style-type: none"> 1) глубоком резцовом перекрытии 2) резцовой дизокклюзии в вертикальнлй плоскости 3) резцовой дизокклюзии в сагиттальной плоскости 4) нормальном перекрытии в области резцов 	
<p>13. АППАРАТ ЛИЦЕВАЯ ДУГА С ГОЛОВНОЙ ТЯГОЙ ПРИМЕНЯЮТ ПРИ:</p> <ol style="list-style-type: none"> 1) резцовой дизокклюзии в вертикальнлй плоскости 2) глубоком резцовом перекрытии 3) резцовой дизокклюзии в сагиттальной плоскости 4) нормальном перекрытии в области резцов 	
<p>14. ВНУТРИРОВОТАВАЯ ЧАСТЬ ЛИЦЕВОЙ ДУГИ ФИКСИРУЕТСЯ В ПОЛОСТИ РТА</p> <ol style="list-style-type: none"> 1) в трубки на кольцах на верхних первых постоянных молярах 2) в трубки на кольцах на нижних первых постоянных молярах 3) в трубки на кольцах на верхних клыках 4) в трубки на кольцах на нижних клыках 	
<p>15. ЛИЦЕВАЯ МАСКА ОБЫЧНО ИСПОЛЬЗУЕТСЯ В СОЧЕТАНИИ С</p> <ol style="list-style-type: none"> 1) АБНР 2) аппарат Хансе 3) небный бюгель 4) функциональным аппаратом 	

<p>16. ЛИЦЕВАЯ МАСКА ОПИРАЕТСЯ НА</p> <ol style="list-style-type: none"> 1) лоб и подбородок 2) щеки 3) на голову 4) нос и подбородок 	
<p>17. ДЛЯ ФИКСАЦИИ ЛИЦЕВОЙ МАСКИ ИСПОЛЬЗУЮТ</p> <ol style="list-style-type: none"> 1) эластические резиновые кольца 2) эластическую цепочку 3) металлические лигатуры 4) веревку 	
<p>18. РЕКОМЕНДОВАННЫЙ РЕЖИМ НОШЕНИЯ ЛИЦЕВОЙ ДУГИ И ЛИЦЕВОЙ МАСКИ</p> <ol style="list-style-type: none"> 1) обязательное ночное ношение, максимальное домашнее дневное ношение 2) только ночное ношение 3) постоянное ношение 4) по желанию 	
<p>19. ДЛЯ ЛЕЧЕНИЯ МЕЗИАЛЬНОГО ПРИКУСА ИСПОЛЬЗУЮТ ПОДБОРОДОЧНУ ПРАЦУ С ГОЛОВНОЙ ШАПОЧКОЙ С</p> <ol style="list-style-type: none"> 1) головной и шейной тягой 2) головной и лобно-подбородочной тягой 3) шейной и лобно-подбородочной тягой 4) только с головной 	
<p>20. ПОДБОРОДОЧНАЯ ПРАЦА ИСПОЛЬЗУЕТСЯ В ПЕРИОД</p> <ol style="list-style-type: none"> 1) временного и раннего сменного прикуса 2) постоянного прикуса 3) позднего сменного 4) ретенционный 	
<p>1. ВИДЫ МИОФУНКЦИОНАЛЬНЫХ ПРЕДОРТОДОНТИЧЕСКИХ ТРЕЙНЕРОВ</p> <ol style="list-style-type: none"> 1) жесткие 2) дуговые 3) пластинчатые 4) стационарные 	
<p>2. ЭЛЕМЕНТЫ НЕСЪЕМНЫХ ПРОФИЛАКТИЧЕСКИХ АППАРАТОВ, ПРИМЕНЯЕМЫХ С ЦЕЛЬЮ ПРОФИЛАКТИКИ ЗУБОЧЕЛЮСТНЫХ ДЕФОРМАЦИЙ У ДЕТЕЙ ПОСЛЕ РАННЕЙ ПОТЕРИ ЗУБОВ</p> <ol style="list-style-type: none"> 1) распорка 2) кламмер 3) дуга 4) брекет 	
<p>3 ЭЛЕМЕНТЫ НЕСЪЕМНЫХ ПРОФИЛАКТИЧЕСКИХ АППАРАТОВ, ПРИМЕНЯЕМЫХ С ЦЕЛЬЮ ПРОФИЛАКТИКИ ЗУБОЧЕЛЮСТНЫХ ДЕФОРМАЦИЙ У ДЕТЕЙ ПОСЛЕ РАННЕЙ ПОТЕРИ ЗУБОВ</p> <ol style="list-style-type: none"> 1) промежуточная часть 2) пружина 3) брекет 4) микроимплантат 	
<p>4. ЭЛЕМЕНТЫ НЕСЪЕМНЫХ ПРОФИЛАКТИЧЕСКИХ АППАРАТОВ, ПРИМЕНЯЕМЫХ С ЦЕЛЬЮ ПРОФИЛАКТИКИ ЗУБОЧЕЛЮСТНЫХ ДЕФОРМАЦИЙ У ДЕТЕЙ ПОСЛЕ РАННЕЙ ПОТЕРИ ЗУБОВ</p> <ol style="list-style-type: none"> 1) распорка с окклюзионной накладкой 	

<p>2) микроимплантат 3) резиновая тяга 4) активная дуга</p>	
<p>5. ЭЛЕМЕНТЫ НЕСЪЕМНЫХ ПРОФИЛАКТИЧЕСКИХ АППАРАТОВ, ПРИМЕНЯЕМЫХ С ЦЕЛЬЮ ПРОФИЛАКТИКИ ЗУБОЧЕЛЮСТНЫХ ДЕФОРМАЦИЙ У ДЕТЕЙ ПОСЛЕ РАННЕЙ ПОТЕРИ ЗУБОВ</p> <p>1) распорка с небной накладкой 2) активная дуга 3) микроимплантат 4) резиновая тяга</p>	
<p>6. ВИД ВЕСТИБУЛЯРНОЙ ПЛАСТИНКИ ХИНЦА</p> <p>1) пластинка с козырьком 2) пластинка с накусочной площадкой 3) пластинка с винтом 4) пластинка с пружиной</p>	
<p>7. МИОФУНКЦИОНАЛЬНЫЙ ПРЕОРТОДОНТИЧЕСКИЙ АППАРАТ</p> <p>1) трейнер Т4К 2) запрограммированная несъемная брекет-система 3) аппарат быстрого небного расширения 4) съемный пластиночный аппарат</p>	
<p>8. АППАРАТ, УДЕРЖИВАЮЩИЙ МЕСТО ПОСЛЕ РАННЕГО УДАЛЕНИЯ ЗУБОВ</p> <p>1) кольцо-петля 2) аппарат быстрого небного расширения 3) четырехпетельный небный бюгель 4) миофункциональный аппарат</p>	
<p>9. ПРОФИЛАКТИЧЕСКИЙ СЪЕМНЫЙ ОРТОДОНТИЧЕСКИЙ АППАРАТ ДЛЯ УСТРАНЕНИЯ ВРЕДНЫХ ПРИВЫЧЕК У ДЕТЕЙ В МОЛОЧНОМ ПРИКУСЕ НАЗЫВАЕТСЯ</p> <p>1) стандартная вестибулярная пластика 2) съемный пластиночный аппарат с винтом 3) в молочном прикусе не применяются ортодонтические аппараты 4) аппарат Хансе</p>	
<p>10. ВИДЫ ВЕСТИБУЛЯРНОЙ ПЛАСТИНКИ ХИНЦА</p> <p>1) пластинка с заслонкой для языка 2) пластинка с винтом 3) пластинка с накусочной площадкой 4) пластинка с пружиной</p>	
<p>11. ПОСЛЕ СНЯТИЯ БРЕКЕТ-СИСТЕМЫ В РЕТЕНЦИОННЫЙ ПЕРИОД НА ВЕРХНЕЙ ЧЕЛЮСТИ ОБЫЧНО ИСПОЛЬЗУЕТСЯ</p> <p>1) ретенционная пластмассовая каппа 2) аппарат Брюкля 3) аппарат Персина 4) аппарат Андресена-Гойпля</p>	
<p>12. ПОСЛЕ СНЯТИЯ БРЕКЕТ-СИСТЕМЫ В РЕТЕНЦИОННЫЙ ПЕРИОД НА ВЕРХНЕЙ ЧЕЛЮСТИ ОБЫЧНО ИСПОЛЬЗУЕТСЯ</p> <p>1) съемный пластиночный аппарат с вестибулярной дугой 2) активатор Кламта 3) аппарат Брюкля 4) аппарат Персина</p>	
<p>13. ПОСЛЕ СНЯТИЯ БРЕКЕТ-СИСТЕМЫ В РЕТЕНЦИОННЫЙ ПЕРИОД НА НИЖНЕЙ ЧЕЛЮСТИ ОБЫЧНО ИСПОЛЬЗУЕТСЯ</p>	

1) несъемный дуговой ретенционный аппарат 2) вестибулярная пластинка 3) 4) ретенционный аппарат отсутствует	
14. НЕСЪЕМНЫЙ РЕТЕНЦИОННЫЙ АППАРАТ НА НИЖНЮЮ ЧЕЛЮСТЬ ИЗГОТАВЛИВАЕТСЯ 1) прямым и непрямым способом 2) прямым способом в полости рта пациента 3) непрямым способом в зуботехнической лаборатории 4) не изготавливается	
15. ИЗ КАКОГО МАТЕРИАЛА ПРЕДПОЧТИТЕЛЬНЕЙ СНЯТЬ ОТТИСК ДЛЯ ИЗГОТОВЛЕНИЯ РЕТЕНЦИОННОЙ КАППЫ 1) силиконовая оттискная масса 2) термопластическая оттискная масса 3) альгинатная оттискная масса 4) каппа изготавливается в полости рта	
16. РЕКОМЕНДОВАННЫЙ РЕЖИМ НОШЕНИЯ РЕТЕНЦИОННОЙ КАППЫ В ПЕРВЫЕ ПОЛГОДА ПОСЛЕ СНЯТИЯ БРЕКЕТ-СИСТЕМЫ 1) каждую ночь 2) через ночь 3) каждую ночь и в течение дня 4) носить 24 часа, снимая на время приема пищи и чистки зубов	
17. НЕСЪЕМНЫЙ РЕТЕНЦИОННЫЙ АППАРАТ НА НИЖНЕЙ ЧЕЛЮСТИ ЧАЩЕ ВСЕГО ФИКСИРУЕТСЯ 1) от клыка до клыка 2) на центральных резцах 3) на протяжении всего зубного ряда 4) от латерального резца с одной стороны до латерального резца с другой	
18. КАКОВА ПРОДОЛЖИТЕЛЬНОСТЬ РЕТЕНЦИОННОГО ПЕРИОДА ПОСЛЕ ЛЕЧЕНИЯ НА БРЕКЕТ-СИСТЕМЕ У ПАЦИЕНТА С СОПУСТВУЮЩИМИ ЗАБОЛЕВАНИЯМИ ТКАНЕЙ ПАРОДОНТА 1) пожизненный 2) срок лечения умноженный на 2 3) срок лечения умноженный на 3 4) равный сроку лечения	
19. УКАЖИТЕ ПЕРИОДЫ ПРОФИЛАКТИЧЕСКИХ ОСМОТРОВ ПАЦИЕНТОВ В РЕТЕНЦИОННЫЙ ПЕРИОД 1) раз в 6 мес 2) наблюдение не ведется 3) раз в 12 мес 4) раз в 18 мес	
20. ВИД ВЕСТИБУЛЯРНОЙ ПЛАСТИНКИ ХИНЦА 1) пластинка с бусинкой 2) пластинка с пружиной 3) пластинка с винтом 4) пластинка с накусочной площадкой	
Раздел 9. Врожденные аномалии челюстно-лицевой области.	
1. В КАКОМ ВОЗРАСТЕ ОПЕРИРУЮТ ВРОЖДЕННЫЕ РАСЩЕЛИНЫ ТВЕРДОГО И МЯГКОГО НЕБА: 1) 4-6 лет 2) 1-2 года 3) 10-12 лет	УК-1, УК-2, УК-3, ПК-1, ПК-2, ПК-4, ПК-5, ПК-6, ПК-7, ПК-8,

4)18-20 лет	ПК-9, ПК-10 УК-1, УК-2, УК-3, ПК-1, ПК -2, ПК-4, ПК-5, ПК-6, ПК-7, ПК-8, ПК-9, ПК-10
2. КТО ИЗ ПЕРЕЧИСЛЕННЫХ АВТОРОВ ПРЕДЛАГАЛ СВОЮ МЕТОДИКУ ИЗГОТОВЛЕНИЯ РЕЗЕКЦИОННОГО ПРОТЕЗА ВЕРХНЕЙ ЧЕЛЮСТИ ПРИ ПОЛНОЙ ПОТЕРЕ ЗУБОВ: 1)Келли 2)Шарова 3)Рябов 4)Рогожников	
3. ЧТО ИСПОЛЬЗУЮТ ПРИ ДЕФЕКТАХ МЯГКОГО НЕБА, ОСЛОЖНЕННЫХ РУБЦОВЫМИ ИЗМЕНЕНИЯМИ МЫШЦ: 1)обтуратор Померанцевой-Урбанской 2)небную базисную пластинку 3)дуговой протез 4)преформированную пластинку	
4. В РОДДОМЕ РЕБЕНКУ С НЕСРАЩЕНИЕМ ТВЕРДОГО НЕБА МОЖЕТ БЫТЬ ОКАЗАНА СЛЕДУЮЩАЯ ПОМОЩЬ 1) использование бутылочки с мягкими присасывающимися сосками 2) изготовление преформированной пластинки обтуратора 3) изготовление каппы 4) изготовление разборного ортопедического аппарата	
5. КТО ЯВЛЯЕТСЯ АВТОРОМ СТАНДАРТНОГО НАБОРА ПРЕФОРМИРОВАННЫХ ОРТОПЕДИЧЕСКИХ АППАРАТОВ: 1)Часовская 2)Шарова 3)Ильина-Маркосян 4)Рябов	
6. У ДЕТЕЙ С ВРОЖДЕННЫМИ РАСЩЕЛИНАМИ ГУБЫ, АЛЬВЕОЛЯРНОГО ОТРОСТКА И НЕБА ОРТОДОНТИЧЕСКОЕ ЛЕЧЕНИЕ ПРОВОДЯТ: 1)и до и после хирургического вмешательства 2)до хирургического вмешательства 3)после хирургического вмешательства 4)не проводят	
7. СРОК ИСПОЛЬЗОВАНИЯ ЗАЩИТНОЙ ПЛАСТИНКИ, КОТОРУЮ ИЗГОТАВЛИВАЮТ ПЕРЕД УРАНОПЛАСТИКОЙ 1) 3-4 недели 2) 1-2 недели 3) 6-8 недель 4) 4-6 недель	
8. СРОКИ ВНУТРИУТРОБНОГО ФОРМИРОВАНИЯ ВРОЖДЕННОЙ РАСЩЕЛИНЫ ГУБЫ 1) 5-6 неделя 2) 12 неделя 3) 10-11 неделя 4) 3-4 неделя	
9. СРОКИ ВНУТРИУТРОБНОГО ФОРМИРОВАНИЯ ВРОЖДЕННОЙ РАСЩЕЛИНЫ НЕБА 1) 10-12 неделя 2) 3-4 неделя 3) 7-8 неделя 4) 5-6 неделя	
10. СРОКИ ПРОВЕДЕНИЯ УРАНОПЛАСТИКИ	

<ul style="list-style-type: none"> 1) не менее 2х лет 2) сразу после рождения 3) 7-9 лет 4) в любом возрасте 	
<p>1. ДЛЯ КРАНИОФАЦИАЛЬНОГО ДИЗОСТОЗА КРУЗОНА ХАРАКТЕРНО</p> <ul style="list-style-type: none"> 1) аутосомно-доминантный тип наследования 2) аутосомно-рецессивный тип наследования 3) макрогнатия верхней челюсти 4) башенная форма черепа 	
<p>2. ТЕРАТОГЕННЫЕ ФАКТОРЫ, ПРИВОДЯЩИЕ К СИНДРОМУ ПЕРВОЙ И ВТОРОЙ ЖАБЕРНЫХ ДУГ ДЕЙСТВУЮТ НА:</p> <ul style="list-style-type: none"> 1) 3-8 неделе эмбрионального периода развития 2) 12-16 неделе эмбрионального периода развития 3) 20-22 неделе эмбрионального периода развития 4) 30-32 неделе эмбрионального периода развития 	
<p>3. ЗАДЕРЖКА ЗАКРЫТИЯ (ОКОСТЕНЕНИЯ) ЧЕРЕПНЫХ ШВОВ ХАРАКТЕРНО ДЛЯ:</p> <ul style="list-style-type: none"> 1) черепно-ключичного дизостоза 2) синдрома Апера 3) синдрома Гольденхара 4) синдрома Дауна 	
<p>4. АПНОЭ У НОВОРОЖДЕННОГО В СВЯЗИ С НЕДОРАЗВИТИЕМ НИЖНЕЙ ЧЕЛЮСТИ И ГЛОССОПТОЗОМ ХАРАКТЕРНО ДЛЯ СИНДРОМА:</p> <ul style="list-style-type: none"> 1) Пьера-Робена 2) Тричера-Коллинза 3) Апера 4) Гольденхара 	
<p>5. ДЛЯ СИНДРОМА ПЕРВОЙ И ВТОРОЙ ЖАБЕРНОЙ ДУГИ ХАРАКТЕРНО:</p> <ul style="list-style-type: none"> 1) резкая асимметрия лица с односторонним и реже двусторонним недоразвитием нижней и верхней челюстей скуловой кости и дуги 2) гипертелоризм, экзофтальм, краниостеноз, гипоплазия средней части лица 3) макрогнатия верхней челюсти, расщелина твердого неба 4) микрогнатия нижней челюсти, глоссоптоз, экзофтальм 	
<p>6. ЗНАЧИТЕЛЬНОЕ УВЕЛИЧЕНИЕ АМПЛИТУДЫ ДВИЖЕНИЙ В ПЛЕЧЕВЫХ СУСТАВАХ ИЗ-ЗА ПОЛНОГО ИЛИ ЧАСТИЧНОГО ОТСУТСТВИЯ КЛЮЧИЦ ХАРАКТЕРНО ДЛЯ:</p> <ul style="list-style-type: none"> 1) черепно-ключичного дизостоза 2) синдрома Апера 3) синдрома Гольденхара 4) синдрома первой жаберной дуги 	
<p>7. ЧЕРЕПНО – КЛЮЧИЧНЫЙ ДИЗОСТОЗ ЭТО СИНДРОМ:</p> <ul style="list-style-type: none"> 1) Шейтхауэра-Мари-Сентона 2) Франческетти 3) Апера 4) Пьера-Робена 	
<p>8. «ПТИЧЬЕ» ЛИЦО ХАРАКТЕРНО ДЛЯ:</p> <ul style="list-style-type: none"> 1) синдрома Пьера-Робена 	

2)	синдрома Франческетти	
3)	синдрома Гольденхара	
4)	синдрома Апера	
9. КРАНИОСТЕНОЗ ЭТО:		
1)	преждевременное сращение черепных швов	
2)	патологическое несращение черепных швов	
3)	повышенное давление в черепе	
4)	деформация костей черепа	
10. СИНДОМ КРУЗОНА ЭТО:		
1)	черепно-лицевой дизостоз	
2)	черепно-ключичный дизостоз	
3)	синдром 1 жаберной дуги	
4)	синдром 2 жаберной дуги	

Правильный ответ во всех заданиях – 1.

2.2 Ситуационные задачи

Вид	Код	Текст названия трудовой функции/ текст элемента мини-кейса
Н	-	001
Ф	A/01.7	
Ф	A/02.7	
И	-	ОЗНАКОМЬТЕСЬ С СИТУАЦИЕЙ И ДАЙТЕ РАЗВЕРНУТЫЕ ОТВЕТЫ НА ВОПРОСЫ
У	-	<p>Пациент 7 лет. Жалобы на наличие промежутков между зубами. Объективно: профиль лица выпуклый, выражена подбородочная складка. Уздечка верхней губы широкая, вплетается в межзубной сосочек. Моляры смыкаются по 2 классу Энгля. Резцы верхней челюсти перекрывают резцы нижней челюсти на 2/3 высоты коронки. Режущие края резцов нижней челюсти контактируют со слизистой оболочкой полости рта за резцами верхней челюсти. Средние линии зубных дуг совпадают со средней линией лица. U-образная форма зубного ряда верхней челюсти. Протрузия резцов верхней челюсти. Между резцами верхней челюсти равномерные промежутки размером 2.5 мм.</p>
В	1	Назначьте дополнительные исследования.
Э	-	Ортопантомография, телерентгенография в боковой проекции
P2	-	Дополнительные исследования назначены верно.

P1	-	Дополнительные исследования назначены неполностью: указан один из дополнительных методов исследования.
P0	-	Дополнительные исследования назначены неверно.
B	2	Поставьте диагноз.
Э	-	<p>Диагноз дистальный прикус, осложненный глубоким прикусом, аномалией положения отдельных зубов установлен на основании:</p> <ul style="list-style-type: none"> - жалоб на наличие промежутков между зубами; - данных объективного исследования (смыкание маляров по 2 классу Энгля, резцы верхней челюсти перекрывают резцы нижней челюсти на 2/3 высоты коронки и режущие края резцов нижней челюсти контактируют со слизистой оболочкой полости рта за резцами верхней челюсти, протрузия резцов верхней челюсти, наличие между резцами верхней челюсти равномерных промежутков размером 2.5 мм).
P2	-	Диагноз поставлен верно.
P1	-	Диагноз поставлен неполностью.
P0	-	Диагноз поставлен неверно.
B	3	Составьте план ортодонтического лечения.
Э	-	<p>Провести дополнительные методы исследования с целью определения наличия всех зачатков постоянных зубов, и определения патогенетической формы дистального прикуса. Направить к хирургу стоматологу, с целью проведения пластики уздечки верхней губы. Провести ортодонтическое лечение съемным аппаратом комбинированного типа действия с целью устранения аномалий положения отдельных зубов и нормализации соотношения маляров по 1 классу Энгля и перекрытия в переднем отделе. Ретенционный период.</p>
P2	-	Ответ верный. План ортодонтического лечения указан в полном объеме.
P1	-	Ответ не полный. Не все этапы ортодонтического лечения
P0	-	Ответ неверный. Этапы ортодонтического лечения не перечислены или неправильно выбраны аппараты для лечения.

В	4	Опишите последовательность ваших действий.
Э	-	Необходимо провести дополнительные методы исследования с целью определения наличия зачатков постоянных зубов и патогенетической формы дистального и глубокого прикуса, что будет важно при выборе конструкции лечебного аппарата. Пластика уздечки верхней губы необходима так как она широкая, вплетается в межзубной сосочек. Ортодонтическое лечение провести съемным аппаратом комбинированного типа действия с целью устранения аномалий положения отдельных зубов и нормализации соотношения моляров по 1 классу Энгля и перекрытия в переднем отделе - при комбинации таких клинических признаков - целесообразно назначение твин-блока. Ретенционный период
P2	-	Последовательность действий приведена верно.
P1	-	Последовательность действий указана не в полном объеме.
P0	-	Последовательность действий указана неправильно, выбрана не правильна тактика ведения данного пациента.
В	5	Выберите ретенционный аппарат.
Э	-	Учитывая возраст пациента целесообразно использовать съемный occlus-o-guide корректор или другие миофункциональные тренеры - аппараты, которые обеспечивают стабилизацию полученного результата лечения, не препятствуют росту и обеспечивают правильное формирование зубочелюстной системы при прорезывании других постоянных зубов.
P2	-	Ответ верный. Ретенционный аппарат обоснован и выбран верно.
P1	-	Ответ неполный. Принцип выбора ретенционного аппараты не раскрыт.
P0	-	Ответ неверный. Принцип выбора ретенционного аппараты не раскрыт. Ретенционный аппарат не назван.

Вид	Код	Текст названия трудовой функции/ текст элемента мини-кейса
Н	-	002
Ф	A/01.7	
Ф	A/02.7	

И	-	ОЗНАКОМЬТЕСЬ С СИТУАЦИЕЙ И ДАЙТЕ РАЗВЕРНУТЫЕ ОТВЕТЫ НА ВОПРОСЫ
У	-	<p>Пациент 16 лет. Жалобы на неправильное положение зубов.</p> <p>Объективно: профиль лица прямой, подбородочные и носогубные складки выражены умеренно. Щечные бугорки моляров и премоляров нижней челюсти перекрывают щечные бугорки зубов верхней челюсти, при этом в сагиттальной плоскости изменений в боковых отделах не выявлено. Резцы верхней челюсти перекрывают резцы нижней челюсти на $\frac{1}{2}$ высоты коронки. Сагиттальная резцовая дизокклюзия 5 мм. Средние линии зубных дуг совпадают со средней линией лица. Сужение зубного ряда верхней челюсти V-образное, уплощение зубного ряда нижней челюсти в переднем отделе. Тесное положение зубов нижней челюсти в переднем отделе.</p> <p>По данным ОПГ: без патологии. По данным ТРГ: сужение верхней челюсти, протрузия резцов верхней челюсти. Индекс Пона: сужение в области первых моляров верхней челюсти - 12 мм, в области первых премоляров – 7 мм. На нижней челюсти изменение ширины зубной дуги не выявлено.</p>
В	1	Назначьте дополнительные исследования.
Э	-	Компьютерная томография целью определения формы сужения верхнего зубного ряда- скелетного или зубоальвелярного характера. Определить степень сужения верхнего зубного ряда, уровень оссификации небного шва и оценить значения торка корней верхних зубов.
P2	-	Дополнительные исследования назначены верно и обоснованы.
P1	-	Дополнительные исследования назначены, но не обоснованы.
P0	-	Дополнительные исследования назначены неверно.
В	2	Поставьте диагноз.

Э	-	<p>Диагноз двусторонний буккальный прикус, осложненный аномалией формы и размера верхнего зубного ряда, аномалией формы нижнего зубного ряда и аномалией положения отдельных зубов нижнего зубного ряда установлен на основании:</p> <ul style="list-style-type: none"> - данных объективного исследования (щечные бугорки моляров и премоляров нижней челюсти перекрывают щечные бугорки зубов верхней челюсти, при этом в сагиттальной плоскости изменений в боковых отделах не выявлено, сужение зубного ряда верхней челюсти V-образное, уплощение зубного ряда нижней челюсти в переднем отделе, тесное положение зубов нижней челюсти в переднем отделе) - изучения диагностических моделей челюстей (индекс Попа: сужение в области первых моляров верхней челюсти - 12 мм, в области первых премоляров – 7 мм, на нижней челюсти изменение ширины зубной дуги не выявлено) - основании данных изучения ТРГ (сужение верхней челюсти, протрузия резцов верхней челюсти).
P2	-	Диагноз поставлен верно.
P1	-	Диагноз поставлен неполностью.
P0	-	Диагноз поставлен неверно.
В	3	Составьте план ортодонтического лечения.
Э	-	Провести дополнительные методы исследования - компьютерную томографию. Расширение верхнего зубного ряда. Стабилизация полученной ширины верхнего зубного ряда. Провести ортодонтическое лечение несъемной программированной ортодонтической техникой на 2-х челюстях. Ретенционный период.
P2	-	Ответ верный. План ортодонтического лечения указан в полном объеме.
P1	-	Ответ не полный. Этапы ортодонтического лечения перечислены не в правильной последовательности, отдельные этапы пропущены.
P0	-	Ответ неверный. Выбрана неправильная тактика ведения данного пациента.
В	4	Опишите последовательность ваших действий.

Э	-	Провести дополнительные методы исследования - компьютерную томографию с целью определения формы сужения верхнего зубного ряда - скелетного или зубоальвелярного характера, Необходимо определить степень сужения верхнего зубного ряда, расположение базисов челюстей в трансверзальной плоскости, уровень оксификации небного шва и оценить значения торка корней боковой группы зубов - это будет важно для выбора тактики расширения верхнего зубного ряда. При условии скелетного сужения верхнего зубного ряда - необходимо провести расширение на скелетной опоре, или учитывая возраст и если произошла не полная оксификация небного шва, то возможно использование АБНР (так же при условии хорошего объема костной ткани в области боковой группы зубов). После проведенного расширения верхнего зубного ряда - установить небный бугель для стабилизации полученной ширины. Провести ортодонтическое лечение несъемной программированной ортодонтической техникой на 2-х челюстях с целью достижения максимальных окклюзионных контактов. Ретенционный период.
P2	-	Последовательность действий приведена верно, обоснованна.
P1	-	Последовательность действий указана не в полном объеме.
P0	-	Неправильно выбран способ ортодонтического лечения, неправильно выбраны ортодонтические аппараты.
В	5	Выберите ретенционный аппарат.
Э	-	Учитывая, что изначально было выраженное сужение верхнего зубного ряда - в качестве ретенционного аппарата на верхней челюсти целесообразно использовать несъемный проволочный ретейнер в сочетании со съемной ретенционной каппой без окклюзионной поверхности в области боковой группы зубов, на нижней челюсти - несъемный проволочный ретейнер.
P2	-	Ответ верный. Ретенционные аппараты названы в полном объеме и выбор обоснован.
P1	-	Ответ неполный. Ретенционные аппараты названы в неполном объеме.
P0	-	Ответ неверный. Принцип выбора ретенционного аппарата не раскрыт. Ретенционный аппарат не назван.

Вид	Код	Текст названия трудовой функции/ текст элемента мини-кейса
-----	-----	--

Н	-	003
Ф	А/01.7	
Ф	А/02.7	
И	-	ОЗНАКОМЬТЕСЬ С СИТУАЦИЕЙ И ДАЙТЕ РАЗВЕРНУТЫЕ ОТВЕТЫ НА ВОПРОСЫ
У	-	<p>Пациентка Ц., 13 лет обратилась с жалобами на неправильное положение зубов, нарушение внешнего вида.</p> <p>Объективно: профиль выпуклый, недоразвитие подбородного отдела, высота нижней трети лица снижена, подбородочная складка резко выражена.</p> <p>Из анамнеза: неоартроз ВНЧС справа.</p> <p>Соотношение первых постоянных моляров по II классу Энгля.</p> <p>Перекрытие в переднем отделе на ½ высоты коронок, сагиттальная щель 5 мм. Дизокклюзия в переднем отделе, ограниченная зубами 1.4-4.3 и 2.4-3.3.</p> <p>Центральная линия верхнего зубного ряда смещена влево на 2 мм.</p> <p>Форма верхнего и нижнего зубного рядов ассиметричная. Небное положение зуба 2.2. Тесное положение в переднем отделе верхнего и нижнего зубных рядов.</p> <p>Зубы 3.4 и 3.5 на стадии прорезывания.</p> <p>По данным ТРГ в боковой проекции: sna-snr – 52 мм, me-go – 60 мм, со-go – 43 мм, me/se – 39 мм, go-me/go-co - 116°.</p>
В	1	Назначьте дополнительные исследования.
Э	-	<p>ТРГ в прямой проекции</p> <p>КЛКТ верхне и нижней челюсти и ВНЧС</p> <p>Биометрическое изучение моделей челюстей</p>
Р2	-	Дополнительные исследования назначены верно и обоснованы.
Р1	-	Дополнительные исследования назначены, но не обоснованы.
Р0	-	Дополнительные исследования назначены неверно.

В	2	Поставьте диагноз.
Э	-	<p>Диагноз: дистальный прикус, обусловленный нижнечелюстной микро- и ретрогнатией, осложненный сагиттальный резцовый дизокклюзией, аномалией формы верхнего и нижнего зубных рядов и аномалией положения отдельных зубов верхнего и нижнего</p> <p>з анамнеза (неоартроз ВНЧС справа) бъективного исследования (соотношение первых постоянных моляров по II классу Энгля, перекрытие в переднем отделе на ½ высоты коронок, сагиттальная щель 5 мм, дизокклюзия в переднем отделе, ограниченная зубами 1.4-4.3 и 2.4-3.3., форма верхнего и нижнего зубного рядов ассиметричная, небное положение зуба 2.2., несное положение в переднем отделе верхнего и нижнего зубных рядов)</p> <p>д основании данных изучения ТРГ (уменьшение длины тела и о ветви нижней челюсти, уменьшение угла нижней челюсти, в д ; и</p>
P2	-	Диагноз поставлен верно.
P1	-	Диагноз поставлен неполностью.
P0	-	Диагноз поставлен неверно.
В	3	Составьте план ортодонтического лечения.
Э	-	<p>Провести дополнительные методы исследования: три в прямой проекции и КЛКТ верхней и нижней челюсти и ВНЧС. Санация полости рта. Удаление 1.8, 2.8, 3.8, 4.8. Дистракционный остеогенез в области угла нижней с целью нормализации длины тела и ветви нижней челюсти справа и слева. Провести лечение с помощью ортодонтической техники (брекет-системы) на верхнем и нижнем зубных рядах с целью подготовки зубных рядов к хирургической коррекции соотношения зубных рядов. Хирургическое лечение реконструктивно-восстановительного характера (остеотомия верхней и нижней челюсти с установкой их в правильное соотношение), при необходимости гениопластика. Продолжить ортодонтическое лечение с целью достижения множественных окклюзионных контактов. Ретенционный период.</p>
P2	-	Ответ верный. План ортодонтического лечения указан в полном объеме.

P1	-	Ответ не полный. Этапы ортодонтического лечения перечислены не в правильной последовательности, пропущены отдельные этапы ортодонтического лечения.
P0	-	Ответ неверный. Выбрана неправильная тактика ведения данного пациента.
B	4	Опишите последовательность ваших действий.
Э	-	<p>По данным дополнительных методов исследования - КЛКТ и ТРГ в прямой проекции оценить симметричность дефицита роста нижней челюсти, оценить состояние ВНЧС после ранее перенесенного неоартроза справа.</p> <p>Удалить при их наличии зачатки 1.8, 2.8, 3.8, 4.8 - так как будут препятствовать последующим хирургическим этапам.</p> <p>Дистракционный остеогенез в области угла нижней челюсти с целью нормализации длины тела и ветви справа и слева. По данным ТРГ определить необходимую величину остеогенез для приведения длины тела и ветви слева к норме.</p> <p>Провести лечение с помощью ортодонтической техники (брекет-системы) на верхнем и нижнем зубных рядах с целью подготовки зубных рядов к хирургической коррекции соотношения зубных рядов. Хирургическое лечение реконструктивно-восстановительного характера (остеотомия верхней и нижней челюсти с установкой их в правильное соотношение), при необходимости (оценить на основании три в боковой проекции) гениопластика. Продолжить ортодонтическое лечение с целью достижения множественных окклюзионных контактов. Ретенционный период.</p>
P2	-	Последовательность действий приведена верно, обоснованна.
P1	-	Последовательность действий указана не в полном объеме.
P0	-	Неправильно выбрана тактика ведения данного пациента.
B	5	Выберите ретенционный аппарат.
Э	-	В качестве ретенционного аппарата на верхней и нижней челюсти целесообразно использовать несъемный проволочный ретейнер.
P2	-	Ответ верный. Ретенционные аппараты названы в полном объеме.
P1	-	Ответ неполный. Ретенционные аппараты названы в неполном объеме.

P0	-	Ответ неверный. Ретенционный аппарат не назван.
----	---	---

Вид	Код	Текст названия трудовой функции/ текст элемента мини-кейса
Н	-	004
Ф	A/01.7	
Ф	A/02.7	
И	-	ОЗНАКОМЬТЕСЬ С СИТУАЦИЕЙ И ДАЙТЕ РАЗВЕРНУТЫЕ ОТВЕТЫ НА ВОПРОСЫ
У	-	<p>Пациент X., 24 года, обратился с жалобами на неправильное положение зубов, кровоточивость десен в области нижних передних зубов.</p> <p>Объективно: лицо физиологической симметрии, профиль выпуклый, высота нижней трети лица снижена, подбородочная складка резко выражена.</p> <p>Соотношение первых постоянных моляров и клыков по II классу Энгля. Перекрытие в переднем отделе на всю высоту коронок нижних резцов.</p> <p>Форма верхнего зубного ряда – трапециевидная, нижнего зубного ряда – U-образная. Тесное положение в переднем отделе нижнего зубного ряда, трема на верхней челюсти в области зубов 2.2 и 2.3. Зуб 1.2 – отсутствует, зуб 2.2 – шиповидной формы.</p> <p>По данным ТРГ в боковой проекции: sna-snp – 58 мм, me-go – 72 мм, is-ais/sna-snp -108°, ii-aii/me-go - 84°.</p> <p>По данным ОПТГ: зачаток зуба 1.2 отсутствует.</p>
В	1	Назначьте дополнительные исследования.
Э	-	КЛКТ верхнего и нижнего зубных рядов биометрическое изучение моделей челюстей
P2	-	Дополнительные исследования назначены верно.
P1	-	Дополнительные исследования назначены, но не в полном объеме.
P0	-	Дополнительные исследования назначены неверно.
В	2	Поставьте диагноз.

Э	-	<p>Дистальный прикус, осложненная макрогнатией верхней челюсти, аномалией формы зубных дуг, аномалией числа, формы и положения отдельных зубов верхнего и нижнего зубных рядов.</p> <p>поставлен на основании данных</p> <ul style="list-style-type: none"> - объективного исследования (соотношение первых постоянных моляров и клыков по II классу Энгля, перекрытие в переднем отделе на всю высоту коронок нижних резцов, форма верхнего зубного ряда – трапецевидная, нижнего зубного ряда – U-образная, тесное положение в переднем отделе нижнего зубного ряда, трема на верхней челюсти в области зубов 2.2 и 2.3., зуб 1.2 – отсутствует, зуб 2.2 – шиповидной формы) - основании данных изучения ТРГ (sna-snp – 58 мм).
P2	-	Диагноз поставлен верно и обусловлен.
P1	-	Диагноз поставлен неполностью и не обусловлен.
P0	-	Диагноз поставлен неверно.
В	3	Составьте план ортодонтического лечения.
Э	-	<p>Санация. Консультация пародонтолога. Провести ортодонтическое лечение несъемной программированной ортодонтической техникой на 2-х челюстях, с целью достижения максимальных окклюзионных контактов (лечение провести с удалением премоляров на верхней челюсти - с целью создания места, для последующей установки имплантата в области 2.2, в области 1.2 создать ширину оптимальную для последующего восстановления анатомической формы). Ретенционный период. Протезировать 2.2 постоянной коронкой с опорой на имплантате, 1.2 - восстановить анатомическую форму зуба.</p>
P2	-	Ответ верный. План ортодонтического лечения указан в полном объеме.
P1	-	Ответ не полный. Этапы ортодонтического лечения перечислены не в правильной последовательности и неполностью.
P0	-	Ответ неверный. Неправильно выбрана тактика ведения данного пациента.
В	4	Опишите последовательность ваших действий.

Э	-	<p>Санация. Консультация пародонтолога, консультация хирурга стоматолога (получить информацию о возможности установки имплантата по окончании ортодонтического лечения в области зуба 2.2).</p> <p>После проведения дополнительных методов исследования (изучение дефицита места в зубной дуге на нижней челюсти определить возможно ли провести лечение без удаления 2-х премоляров на нижней челюсти, если удаление необходимо из-за большого дефицита места- рассмотреть вероятность удаления 4.5 и 3.5- для последующей установкой моляров по 1 классу Энгля. Ортодонтическое лечение несъемной программированной ортодонтической техникой на 2-х челюстях, с целью достижения максимальных окклюзионных контактов. Лечение провести с удалением премоляров на верхней челюсти (определить опираясь на принцип биологической целесообразности).</p> <p>В ходе лечения создать место, для последующей установки имплантата в области 2.2, в области 1.2 создать ширину оптимальную для последующего восстановления анатомической формы. клыки переместить дистально и установить их по 1 классу Энгля, моляры установить по 1 классу если лечение не возможно провести без удаления двух премоляров справа и слева на нижней челюсти.</p> <p>Установить имплантат в области 2.2. если возможно на этапе ортодонтического лечения и выполнить имитацию коронки 2.2, фиксируя ее к дуге.</p> <p>Ретенционный период. протезировать зуб 2.2 постоянной коронкой с опорой на имплантате, 1.2 восстановить до анатомической формы.</p>
P2	-	Последовательность действий приведена верно, обоснованна.
P1	-	Последовательность действий указана не в полном объеме.
P0	-	Неправильно выбран способ ортодонтического лечения, неправильно выбрана тактика ведения данного пациента.
В	5	Выберите ретенционный аппарат.
Э	-	<p>В качестве ретенционного аппарата на верхней челюсти - целесообразно до момента протезирования зуба 2.2 и восстановления 1.2 выбрать съемную ретенционную капу, в последующем ее заменить на новую капу или несъемный проволочный ретейнер, на нижней челюсти - использовать несъемный проволочный ретейнер.</p>
P2	-	Ответ верный. Ретенционные аппараты названы в полном объеме и выбор обоснован.

P1	-	Ответ неполный. Ретенционные аппараты названы в неполном объеме.
P0	-	Ответ неверный. Принцип выбора ретенционного аппараты не раскрыт. Ретенционный аппарат не назван.

Вид	Код	Текст названия трудовой функции/ текст элемента мини-кейса
Н	-	005
Ф	A/01.7	
Ф	A/02.7	
И	-	ОЗНАКОМЬТЕСЬ С СИТУАЦИЕЙ И ДАЙТЕ РАЗВЕРНУТЫЕ ОТВЕТЫ НА ВОПРОСЫ

У	-	<p>Пациентка Л.К., 13 лет, была направлена врачом – ортодонтом из районной поликлиники с диагнозом: тесное положение передних зубов верхней челюсти. При поступлении предъявила жалобы на неправильное положение зубов верхней челюсти.</p> <p>Из анамнеза была выяснено, что ранее проводилось ортодонтическое лечение на верхней челюсти съемным ортодонтическим аппаратом. Лечение было проведено с удалением 14,24. Однако, значительного улучшения не наблюдалось.</p> <p>При клиническом обследовании было обнаружено: лицо мезоцефалического типа, без ассиметрии с прямым профилем.</p> <p>Осмотр полости рта: нейтральное соотношение первых моляров (I класс Энгля), прямой прикус, вертикальная дизокклюзия в боковых отделах между клыками и премолярами. Средняя линия между центральными резцами нижней челюсти смещена вправо на 3 мм. Имеется V-образная форма зубной дуги верхней челюсти. Отмечается тесное положение передних зубов нижней челюсти, тортоаномалия 13, 11, 21, 23, язычный наклон 45.</p> <p>При исследовании ортопантограммы ассиметрии правой и левой половины средней и нижней частей лицевого отдела черепа не выявлено. Головки нижней челюсти (справа и слева) находятся в суставных ямках (задний скат суставного бугорка). Углы наклона продольных осей передних зубов на верхней и нижней челюстях изменены.</p> <p>Рентгеноцефалометрическое исследование показало следующее. Выявлена незначительная микрогнатия верхней челюсти (sna-snp: 49 мм), ее ретрогнатия (sna/se, snp/se соответственно 62 и 8 мм), дистальное смещение зубного ряда верхней челюсти (sd/se: 58 мм). На нижней челюсти на передний план выступает уменьшение длины тела нижней челюсти (me-go: 61 мм), увеличение угла наклона нижних резцов к основанию нижней челюсти (ii-a11/me-com: 99°), увеличение углов sna-snp/ me-com 31°).</p>
В	1	Назначьте дополнительные исследования.
Э	-	<p>Биометрическое изучение моделей челюстей</p> <p>Изучение объема движения ВНЧС, пальпация , аускультация.</p> <p>КЛКТ верхней и нижней челюсти и ВНЧС (проведение на этапе лечения - с целью подтверждения нормализации положения суставных головок).</p>
P2	-	Дополнительные исследования назначены верно и обоснованы.

P1	-	Дополнительные исследования назначены, но не в полном объеме.
P0	-	Дополнительные исследования назначены неверно.
B	2	Поставьте диагноз.
Э	-	<p>Диагноз прямой прикус, обусловленный микрогнатией и незначительной ретрогнатией верхней челюсти, гипердивергенцией оснований челюстей, осложнённый аномалией формы верхнего зубного ряда, аномалией положения отдельных зубов верхнего и нижнего зубных рядов, дисфункция ВНЧС установлен на основании:</p> <ul style="list-style-type: none"> - данных объективного исследования (нейтральное соотношение первых моляров (I класс Энгля), прямой прикус, V-образная форма зубной дуги верхней челюсти, тесное положение передних зубов нижней челюсти, тортоаномалия 13, 11, 21, 23, язычный наклон 45). - основании данных изучения ТРГ (незначительная микрогнатия верхней челюсти (sna-snp: 49 мм), ее ретрогнатия (sna/se, snp/se соответственно 62 и 8 мм), дистальное смещение зубного ряда верхней челюсти (sd/se: 58 мм), увеличение угла наклона нижних резцов к основанию нижней челюсти (ii-aii/me-com: 99°), у - на основании данных изучения ОТГ - головки нижней челюсти (справа и слева) находятся в суставных ямках (задний скат пуставного бугорка). и
P2	-	Диагноз поставлен верно и обусловлен.
P1	-	Диагноз поставлен неполностью и не обусловлен.
P0	-	Диагноз поставлен неверно.
B	3	Составьте план ортодонтического лечения.
Э	-	<p>Санация. Провести дополнительные методы исследования изучения состояния ВНЧС. Провести ортодонтическое лечение несъемной программной ортодонтической техникой на 2-х челюстях, лечение провести с удалением премоляров нижней челюсти, коррекцию прямого прикуса провести с использованием микроимплантов в боковых отделах верхнего зубного ряда. На этапе ортодонтического лечения оценить с помощью КЛКТ положение суставных головок ВНЧС. Ретенционный период.</p>

P2	-	Ответ верный. План ортодонтического лечения указан в полном объеме.
P1	-	Ответ не полный. Этапы ортодонтического лечения перечислены не в правильной последовательности и неполностью.
P0	-	Ответ неверный. Неправильно выбрана тактика ведения данного пациента.
B	4	Опишите последовательность ваших действий.
Э	-	<p>После проведения дополнительных методов исследования состояния ВНЧС - оценить степень клинических отклонений и морфологические изменения в суставе. Необходимо определить степень сужения верхнего зубного ряда с помощью проведения биометрических измерений диагностических моделей.</p> <p>Учитывая такие данные как - ранее проведенное ортодонтическое лечение на верхней челюсти с удалением 14,24, уменьшение длины тела нижней челюсти (me-go: 61 мм), увеличение угла наклона нижних резцов к основанию нижней челюсти (ii-aii/me-com: 99°), смещение средней линии между центральными резцами нижней челюсти вправо на 3 мм и положение суставных головок ВНЧС у заднего скатать суставного бугорка - необходимо провести ортодонтическое лечение несъемной программированной ортодонтической техникой на 2-х челюстях с удалением премоляров на нижней челюсти - с целью нормализации положения средней линии, уменьшения величины протрузии нижних резцов и тем самым обеспечить возможность выхода нижней челюсти мезиально. После окончания этапа нивелирования и закрытия постэкстракционных промежутков на нижней челюсти сделать контрольное КЛКТ - оценить положение суставных головок ВНЧС справа и слева.</p> <p>Учитывая, что одной из причин прямого прикуса является гипердивергенция оснований челюстей (увеличение углов sna-snp/me-com 31°) коррекцию вертикали провести с использованием микровинтов в боковых отделах верхнего зубного ряда с целью интрузия боковой группы зубов и коррекция кривой Шпее на нижнем зубном ряду. Положение зубов 1.8 2.8 3.8 4.8 оценить по окончании ортодонтического лечения. Ретенционный период.</p>
P2	-	Последовательность действий приведена верно, обоснованна.
P1	-	Последовательность действий указана не в полном объеме.
P0	-	Неправильно выбран способ ортодонтического лечения, неправильно выбрана тактика ведения данного пациента.

В	5	Выберите ретенционный аппарат.
Э	-	Учитывая, что изначально было сужение верхнего зубного ряда и лечение проводилось с удалением - в качестве ретенционного аппарата на верхней челюсти целесообразно использовать несъемный проволочный ретейнер в сочетании со съемной ретенционной каппой без окклюзионной поверхности в области боковой группы зубов, на нижней челюсти - несъемный проволочный ретейнер.
P2	-	Ответ верный. Ретенционные аппараты названы в полном объеме и выбор обоснован.
P1	-	Ответ неполный. Ретенционные аппараты названы в неполном объеме.
P0	-	Ответ неверный. Принцип выбора ретенционного аппараты не раскрыт. Ретенционный аппарат не назван.

Вид	Код	Текст названия трудовой функции/ текст элемента мини-кейса
Н	-	006
Ф	A/01.7	
Ф	A/02.7	
И	-	ОЗНАКОМЬТЕСЬ С СИТУАЦИЕЙ И ДАЙТЕ РАЗВЕРНУТЫЕ ОТВЕТЫ НА ВОПРОСЫ
У	-	<p>Пациент З. , 15 лет, обратился с жалобами на неправильное положение зубов.</p> <p>Объективно: профиль лица - выпуклый, носогубные и подбородочная складка сглажены, губы в покое не смыкаются, прикладывание языка между зубами при разговоре.</p> <p>Соотношение первых моляров по II классу Энгля. В переднем отделе дизокклюзия 4 мм, ограниченная зубами 1.4-4.3 и 2.3- 3.3. Центральная линия нижнего зубного ряда смещена вправо на 3 мм. В боковом отделе справа щечные бугры нижних зубов перекрывают щечные бугры верхних зубов. Форма верхнего зубного ряда – V- образная. Тесное положение в переднем отделе верхнего и нижнего зубных рядов.</p>

В	1	Поставьте диагноз.
Э	-	Дистальный прикус, осложнённый открытым прикусом в переднем отделе, односторонним буккальным прикусом справа, аномалией формы верхнего зубного ряда и аномалией положения отдельных зубов верхнего и нижнего зубных рядов.
P2	-	Диагноз поставлен верно.
P1	-	Диагноз поставлен неполностью.
P0	-	Диагноз поставлен неверно.
В	2	Составьте план ортодонтического лечения.
Э	-	Провести дополнительные методы исследования: ТРГ в прямой и боковой проекциях, ОПТГ, оценить морфологию прикрепления уздечки языка. Санация полости рта. Направлен к хирургу-стоматологу с целью пластики уздечки языка (при ее низком прикреплении). Провести одностороннее расширение верхнего зубного ряда. Провести лечение с помощью ортодонтической техники (брекет-системы) на верхнем и нижнем зубных рядах с целью достижения множественных окклюзионных контактов. Лечение на брекет-системе провести в сочетании с аппаратами нормализующими положение языка. Ретенционный период.
P2	-	Ответ верный. План ортодонтического лечения указан в полном объеме.
P1	-	Ответ не полный. План ортодонтического лечения указан не полностью.
P0	-	Ответ неверный. План ортодонтического лечения указан не верно, выбрана неправильная тактика ведения пациента.
В	3	Назовите методы устранения вредной привычки прокладывания языка.

Э	-	Хирургический метод - пластика уздечки языка. Аппаратурный-использование функциональных аппаратов - с целью нормализации положения языка. Лечебно- профилактический - использование комплекса миогимнастических упражнений.
P2	-	Ответ верный. Названы все методы устранения вредной привычки прокладывания языка.
P1	-	Ответ не полный. Названы не все методы устранения вредной привычки прокладывания языка.
P0	-	Ответ неверный. Не названы методы устранения вредной привычки прокладывания языка.
В	4	Назовите аппараты для расширения верхней челюсти.
Э	-	Учитывая возраст пациента 15 лет и односторонний перекрестный прикус - в данной ситуации целесообразно использовать аппарат Квад-Хеликс. Так же для расширения верхней челюсти возможно использовать - АБНР, расширение верхней челюсти на скелетной основе, эластичные перекрестного прикуса в сочетании с несъемной техникой(брекет-системой), в раннем сменном прикусе - съемные пластиночные аппараты механического типа действия с винтом.
P2	-	Ответ верный. Названы аппараты для расширения верхней челюсти, использование аппарата для расширения в конкретной ситуации обосновано.
P1	-	Ответ не полный. Названо недостаточное количество аппаратов для расширения верхней челюсти, использование аппарата для расширения в конкретной ситуации не обосновано.
P0	-	Ответ неверный. Не названы аппараты для расширения верхней челюсти.
В	5	Выберите ретенционный аппарат.
Э	-	Учитывая, что изначально было сужение верхнего зубного ряда - в качестве ретенционного аппарата на верхней челюсти целесообразно использовать несъемный проволочный ретейнер в сочетании со съемной ретенционной капшой без окклюзионной поверхности в области боковой группы зубов, на нижней челюсти - несъемный проволочный ретейнер.
P2	-	Ответ верный. Ретенционные аппараты названы в полном объеме.

P1	-	Ответ неполный. Ретенционные аппараты названы в неполном объеме.
P0	-	Ответ неверный. Ретенционный аппарат не назван.

Вид	Код	Текст названия трудовой функции/ текст элемента мини-кейса
Н	-	007
Ф	A/01.7	
Ф	A/02.7	
И	-	ОЗНАКОМЬТЕСЬ С СИТУАЦИЕЙ И ДАЙТЕ РАЗВЕРНУТЫЕ ОТВЕТЫ НА ВОПРОСЫ
У	-	<p>Пациентка Т., 12 лет. Со слов мамы, жалобы на неправильное положение зубов верхней челюсти.</p> <p>Объективно: лицо физиологической симметрии, профиль выпуклый, подбородочная складка выражена.</p> <p>Соотношение первых постоянных моляров и клыков по II классу Энгля. Перекрытие в переднем отделе на 1/2 высоты коронки. Центральная линия верхнего зубного ряда смещена вправо на 1,5 мм. Вестибулярное положение зубов 1.3, 2.3. Тесное положение в переднем отделе нижнего зубного ряда. По данным ТРГ в боковой проекции : sna- snp – 51 мм, me-go – 67 мм, is- ais / sna- snp - 114° , ii-aii/ me- go - 90°.</p>
В	1	Назначьте дополнительные исследования.
Э	-	<p>Морфофункциональное изучение состояния круговой мышцы рта, определение мышечного тонуса, анализ уздечек губ и оценить глубину преддверия полости рта</p> <p>Биометрическое изучение моделей челюстей</p> <p>Изучение ОПТГ</p>
P2	-	Дополнительные исследования назначены верно.
P1	-	Дополнительные исследования назначены, но не в полном объеме.

P0	-	Дополнительные исследования назначены неверно.
B	2	Поставьте диагноз.
Э	-	<p>Диагноз дистальный прикус, обусловленный микрогнатией нижней челюсти, осложненный глубоким резцовым перекрытием, аномалией положения отдельных зубов верхнего и нижнего зубных рядов</p> <p>поставлен на основании данных</p> <p>-объективного исследования (соотношение первых постоянных моляров и клыков по II классу Энгля, перекрытие в переднем отделе на ½ высоты коронки, вестибулярное положение зубов 1.3,2.3, тесное положение в переднем отделе нижнего зубного ряда)</p> <p>- основании данных изучения ТРГ (me-go – 67 мм, is- ais / sna- snp i i -)</p>
P2	-	Диагноз поставлен верно и обусловлен.
P1	-	Диагноз поставлен неполностью и не обусловлен.
P0	-	Диагноз поставлен неверно.
B	3	Составьте план ортодонтического лечения.
Э	-	<p>Санация. Провести дополнительный методы исследования: биометрическое изучение моделей челюстей, анализ ОПТГ. Провести ортодонтическое лечение несъемной программированной ортодонтической техникой на 2-х челюстях, с целью достижения максимальных окклюзионных контактов, дистализацию боковой группы зубов верхней челюсти провести с помощью лицевой дуги. Ретенционный период.</p>
P2	-	Ответ верный. План ортодонтического лечения указан в полном объеме.
P1	-	Ответ не полный. Этапы ортодонтического лечения перечислены не в правильной последовательности и неполностью.
P0	-	Ответ неверный. Неправильно выбрана тактика ведения данного пациента.
B	4	Опишите последовательность ваших действий.

Э	-	<p>После проведения дополнительных методов исследования (изучение морфофункционального состояния круговой мышцы рта, определение мышечного тонуса, анализ уздечек губ и оценки глубины преддверия полости рта) - при необходимости направить к хирургу стоматологу с целью пластики уздечек, назначить функциональный аппарат - губной бампер с целью устранения давления нижней губы и стимуляции роста нижней челюсти.</p> <p>Учитывая такие данные как - выпуклый профиль, соотношение первых постоянных моляров и клыков по II классу Энгля, ais / spa- наличие тесного положение зубов верхнего и нижнего зубных рядов - необходимо спланировать проведение ортодонтического лечения на верхней челюсти с дистализацией боковой группы зубов и установкой маляров по I классу, при этом стимулировать рост нижней челюсти - для этого целесообразно использовать лицевую дугу с комбинированной тягой, так как поможет устранить тесное положение зубов не увеличивая протрузию. Положение зубов 1.8 2.8 3.8 4.8 оценить после 16 лет окончания. Ретенционный период.</p>
P2	-	Последовательность действий приведена верно, обоснованна.
P1	-	Последовательность действий указана не в полном объеме.
P0	-	Неправильно выбран способ ортодонтического лечения, неправильно выбрана тактика ведения данного пациента.
В	5	Выберите ретенционный аппарат.
Э	-	В качестве ретенционного аппарата на верхней и нижней челюсти целесообразно использовать несъемный проволочный ретейнер.
P2	-	Ответ верный. Ретенционные аппараты названы в полном объеме и выбор обоснован.
P1	-	Ответ неполный. Ретенционные аппараты названы в неполном объеме.
P0	-	Ответ неверный. Принцип выбора ретенционного аппараты не раскрыт. Ретенционный аппарат не назван.

Ситуационные задачи по ортодонтии (ординатура)

Вид	Код	Текст названия трудовой функции/ текст элемента мини-кейса
Н	-	008
Ф	A/01.7	
Ф	A/02.7	
И	-	ОЗНАКОМЬТЕСЬ С СИТУАЦИЕЙ И ДАЙТЕ РАЗВЕРНУТЫЕ ОТВЕТЫ НА ВОПРОСЫ
У	-	<p>Пациент Ш. А. , 14 лет, обратился в клинику с жалобами на неправильное положение зубов. Из анамнеза было выяснено, что ранее ортодонтическое лечение не проводилось.</p> <p>При клиническом обследовании: лицо мезоцефалического типа, без заметной асимметрии, с выпуклым профилем.</p> <p>Выявлено нейтральное соотношение первых моляров (I класс Энгля) с перекрытием передних зубов в пределах нормы. Средняя линия между центральными резцами на нижней челюсти смещена вправо на 3 мм. Отмечается тесное положение передних зубов верхней и нижней челюстей , тортоаномалия 13, 23, 33 ,43 , вестибулярный наклон 44. Коронковая часть 12 разрушена полностью, корень запломбирован до анатомической верхушки, изменений в периапикальных тканях пародонта рентгенологически не выявляется.</p> <p>При исследовании ортопантограммы асимметрия правой и левой половин средней и нижней частей лицевого отдела черепа не выявлено. Углы наклона продольных осей передних зубов на верхней и нижней челюстях отклонены от нормы.</p> <p>Рентгеноцефалометрический анализ показал: дистальное положение резцов и моляров верхней и нижней челюстей (is/se , ms/se- :60 и 25 мм; и ii/se, mi/se-: 57 и 22 мм), увеличение длины зубной дуги и апикального базиса верхней и нижней челюстей (is-ms, ais- ams – 37,5 и 25 мм ; и ii-mi ,aii- ami – 34 и 30 мм), смещение подбородочного отдела дистально (me/se-: 39,5 мм), увеличение угла наклона тела нижней челюсти к оси x (me- com/ or-po : 37°), уменьшение угла наклона моляров к основанию верхней и нижней челюстей (ms- ams/ sna-snp , mi-ami / me-com- 77 и 89°), уменьшение длины тела нижней челюсти (me-go: 69 мм) , увеличение угла наклона нижних резцов к основанию нижней челюсти (ii-aii/ me-com: 96 °), увеличение углов sna-snp/ or-po и is-ms/or-po (11 и 26 °) , увеличение межчелюстного угла (sna- snp/ me-com: 28 °).</p>

В	1	Назначьте дополнительные исследования.
Э	-	Морфофункциональное изучение состояния круговой мышцы рта, определение мышечного тонуса, анализ уздечек губ и оценить глубину преддверия полости рта биометрическое изучение моделей челюстей
P2	-	Дополнительные исследования назначены верно.
P1	-	Дополнительные исследования назначены, но не в полном объеме.
P0	-	Дополнительные исследования назначены неверно.
В	2	Поставьте диагноз.
Э	-	<p>Аномалия первого класса Энгля, осложненная микрогнатией нижней челюсти, аномалией положения отдельных зубов верхнего и нижнего зубных рядов, дефект твердых тканей зуба 1.2. поставлен на основании данных</p> <p>- объективного исследования (соотношение моляров по I классу Энгля с перекрытием передних зубов в пределах нормы, тесное положение передних зубов верхней и нижней челюстей, тортоаномалия 13, 23, 33, 43, вестибулярный наклон 44. Коронковая часть 12 разрушена полностью, корень запломбирован до анатомической верхушки, изменений в периапикальных тканях пародонта рентгенологически не выявляется)</p> <p>- основании данных изучения ТРГ (дистальное положение резцов и моляров верхней и нижней челюстей (is/se , ms/se- :60 и 25 мм ; и апикального базиса верхней и нижней челюстей (is-ms, ais- ams – 37,5 и 25 мм ; и ii-mi ,aii- ami – 34 и 30 мм) , смещение подбородочного отдела дистально (me/se- : 39,5 мм) , увеличение угла наклона тела нижней челюсти к оси x (me- com/ og-po : 37°), уменьшение угла наклона моляров к основанию верхней и нижней челюстей (ms- ams/ sna-snp , mi-ami / me-com- 77 и 89°), уменьшение длины тела нижней челюсти (me-go : 69 мм) , увеличение угла наклона нижних резцов к основанию нижней челюсти (ii-aii/ me-com : 96 °), увеличение углов sna-snp/ og-po и</p> <p>i s - o r</p>

P2	-	Диагноз поставлен верно и обусловлен.
P1	-	Диагноз поставлен неполностью и не обусловлен.
P0	-	Диагноз поставлен неверно.
B	3	Составьте план ортодонтического лечения.
Э	-	Санация. На основании биометрического изучения моделей челюстей оценить степень тесного положения зубов и дефицит места. временная коронка на зубе 1.2. Провести ортодонтическое лечение несъемной программированной ортодонтической техникой на 2-х челюстях, с целью достижения максимальных окклюзионных контактов. Ретенционный период. Протезировать 1.2 постоянной коронкой.
P2	-	Ответ верный. План ортодонтического лечения указан в полном объеме.
P1	-	Ответ не полный. Этапы ортодонтического лечения перечислены не в правильной последовательности и неполностью.
P0	-	Ответ неверный. Неправильно выбрана тактика ведения данного пациента.
B	4	Опишите последовательность ваших действий.

Э	-	<p>После проведения дополнительных методов исследования (изучение дефицита места в зубной дуге определить возможно ли провести лечение без удаления 4-х премоляров или целесообразнее их удаление, так как по данным объективного осмотра в сторону удаления нам указывает тот факт, что на нижней челюсти смещена вправо на 3 мм, необходимо планировать создание симметричной ширины для коронки зуба 1.2., так же учитывается факт окончания активного роста пациенте (14 лет), увеличение длины зубной дуги и апикального базиса верхней и нижней челюстей (is-ms, ais-ams – 37,5 и 25 мм ; и ii-mi ,aii- ami – 34 и 30 мм), увеличение угла наклона нижних резцов к основанию нижней челюсти (ii-aii/ me-com : 96 °), но при этом - высокий угол (sna- snp/ me-com: 28 °) указывает на факт рассмотрения варианта лечения без удаления - так как удаления в данной ситуации может привести к открытию прикуса. Если возможно создать место за счет удаления 1.8, 2.8, 3.,8, 4.8, и дефицит места незначителен - то провести дистализацию на этапе лечения (например к микровинтам) и выбрать вариант без удаления. В противном случае провести лечение с удалением 4-х премоляров, опираясь на принцип биологической целесообразности.</p> <p>установить временную коронку на 1.2</p> <p>Провести ортодонтическое лечение на несъемной ортодонтической технике (брекет-системе) с целью устранения аномалий положения отдельных зубов и достижения максимальных окклюзионных контактов.</p> <p>Ретенционный период. протезировать зуб 1.2 постоянной коронкой. Положение зубов - если они не были удалены - 1.8 2.8 3.8 4.8 оценить после 16 лет или окончания активного периода лечения.</p>
P2	-	Последовательность действий приведена верно, обоснованна.
P1	-	Последовательность действий указана не в полном объеме.
P0	-	Неправильно выбран способ ортодонтического лечения, неправильно выбрана тактика ведения данного пациента.
В	5	Выберите ретенционный аппарат.
Э	-	В качестве ретенционного аппарата на верхней челюсти - целесообразно до момента протезирования зуба 1.2 выбрать съемную ретенционную каппу, в последующем ее заменить на новую каппу или несъемный проволочный ретейнер, на нижней челюсти - использовать несъемный проволочный ретейнер.
P2	-	Ответ верный. Ретенционные аппараты названы в полном объеме и выбор обоснован.

P1	-	Ответ неполный. Ретенционные аппараты названы в неполном объеме.
P0	-	Ответ неверный. Принцип выбора ретенционного аппараты не раскрыт. Ретенционный аппарат не назван.

Вид	Код	Текст названия трудовой функции/ текст элемента мини-кейса																																																																
Н	-	009																																																																
Ф	A/02.7	Проведение обследования пациента с целью установления диагноза																																																																
И	-	ОЗНАКОМЬТЕСЬ С СИТУАЦИЕЙ И ДАЙТЕ РАЗВЕРНУТЫЕ ОТВЕТЫ НА ВОПРОСЫ																																																																
У	-	<p>Пациентка К., 21 год, обратилась в клинику с жалобами на неправильное положение зубов, нарушение внешнего вида.</p> <p>Объективно : лицо физиологическая асимметрия, профиль выпуклый, носогубные складки сглажены, подбородочная складка резко выражена, носогубный угол 100° .</p> <p>Зубная формула:</p> <table border="1" style="margin-left: 20px;"> <tr> <td>о</td><td>п</td><td>о</td><td>к</td><td>п</td><td></td><td></td><td></td><td></td><td></td><td></td><td>п</td><td>п</td><td>п</td><td>о</td><td>п</td> </tr> <tr> <td>8</td><td>7</td><td>6</td><td>5</td><td>4</td><td>3</td><td>2</td><td>1</td><td>1</td><td>2</td><td>3</td><td>4</td><td>5</td><td>6</td><td>7</td><td>8</td> </tr> <tr> <td>8</td><td>7</td><td>6</td><td>5</td><td>4</td><td>3</td><td>2</td><td>1</td><td>1</td><td>2</td><td>3</td><td>4</td><td>5</td><td>6</td><td>7</td><td>8</td> </tr> <tr> <td></td><td>п</td><td>о</td><td>п</td><td></td><td></td><td>п</td><td></td><td></td><td>п</td><td></td><td>п</td><td>о</td><td>о</td><td>п</td><td></td> </tr> </table> <p>Соотношение клыков по II классу Энгля. Перекрытие в переднем отделе на 1/3 высоты коронки. Центральная линия нижнего зубного ряда смещена влево на 2 мм. Форма верхнего и нижнего зубных рядов U- образная. Небное положение зубов 1.2 ,2.2. Тесное положение в переднем отделе верхнего и нижнего зубных рядов.</p> <p>По данным ТРГ в боковой проекции : sna-snp – 52 мм, me-go – 70 мм , sna/ se- - 77 мм, snp/ se- 25 мм , is-ais/ sna-snp -124° , ii- aii/ me-go - 92° .</p>	о	п	о	к	п							п	п	п	о	п	8	7	6	5	4	3	2	1	1	2	3	4	5	6	7	8	8	7	6	5	4	3	2	1	1	2	3	4	5	6	7	8		п	о	п			п			п		п	о	о	п	
о	п	о	к	п							п	п	п	о	п																																																			
8	7	6	5	4	3	2	1	1	2	3	4	5	6	7	8																																																			
8	7	6	5	4	3	2	1	1	2	3	4	5	6	7	8																																																			
	п	о	п			п			п		п	о	о	п																																																				
В	1	Назначьте дополнительные исследования.																																																																
Э	-	Биометрическое изучение диагностических моделей челюстей Компьютерная томография зубных рядов и ВНЧС Фотопротокол и фотометрия																																																																
P2	-	Дополнительные исследования назначены верно.																																																																
P1	-	Дополнительные исследования назначены не полностью.																																																																
P0	-	Дополнительные исследования назначены не верно.																																																																
В	2	Поставьте диагноз.																																																																
Э	-	Дистальный прикус, осложненный аномалиями формы зубных рядов и аномалиями положения отдельных зубов																																																																
P2	-	Диагноз поставлен верно.																																																																

P1	-	Диагноз поставлен не полностью, не верно определено соотношение зубных рядов по сагиттали
P0	-	Диагноз поставлен не верно.
B	3	Составьте план ортодонтического лечения.
Э	-	1)Диагностика (Биометрическое изучение диагностических моделей челюстей, фотометрия, определение биотипа кости и возможности дистализации зубов верхней челюсти) 2)Лечение с помощью несъемной программируемой техники (брекет-системы) на верхнем и нижнем зубных рядах в сочетании с микроимплантатами Ориентировочный срок лечения полтора –два года 3)Ретенционный период в течение трех лет
P2	-	Ответ верный. Весь план ортодонтического лечения составлен верно, в полном объеме.
P1	-	Ответ не полный. Не все этапы ортодонтического лечения перечислены или неверно указана их формулировка.
P0	-	Ответ не верный. План ортодонтического лечения составлен не верно.
B	4	Опишите последовательность ваших действий. Назовите возможные осложнения на этапе нивелирования в данном случае и способы их устранения.
Э	-	1)Снятие диагностических оттисков с верхней и нижней челюстей с целью изготовления диагностических моделей челюстей, фотопротокол, направление на компьютерную томографию зубных рядов и ВНЧС 2)Проведение дополнительной диагностики (биометрическое изучение диагностических моделей челюстей, фотометрия, определение биотипа кости и возможности дистализации зубов верхней челюсти) 3)Фиксация брекет-системы на верхний и нижний зубные ряды 4)После этапа нивелирования установка микроимплантатов в боковом отделе верхней челюсти справа и слева с целью дистализации зубов 5)На этапе перемещения зубов по дуге дистализация зубов 1.5,1.4,2.6,2.5,2.4 и ретракция переднего отдела 6)Этап юстировки (возможно назначение финишных межчелюстных эластиков) 7)Снятие брекет-системы с верхней и нижней челюстей, изготовление и фиксация ретенционных аппаратов 8)Фотопротокол результата лечения

		Возможные осложнения на этапе нивелирования в данном случае и способы их устранения: на этапе нивелирования возможно увеличение угла наклона резцов верхней челюсти и усугубление протрузии. С целью предупреждения данного осложнения возможно использование брекетов с низким торком на резцах верхней челюсти и необходимо загибать дугу на этапе нивелирования за последними щечными трубками 1.7 и 2.7 с целью предупреждения увеличения торка резцов верхней челюсти и раскрытия диастемы и трем.
P2	-	Последовательность действий описана верно. Возможные осложнения на этапе нивелирования в данном случае и способы их устранения названы верно и в полном объеме.
P1	-	Последовательность действий описана не по порядку, упущена часть действий. Возможные осложнения на этапе нивелирования в данном случае и способы их устранения названы в не полном объеме.
P0	-	Последовательность действий описана не верно. Возможные осложнения на этапе нивелирования в данном случае и способы их устранения названы не правильно.
B	5	Выберите ретенционный аппарат.
Э	-	Съемная ретенционная каппа на верхней челюсти и несъемная дуга-ретенер на нижней челюсти.
P2	-	Ретенционный аппарат выбран верно для обеих челюстей.
P1	-	Ответ не полный. Ретенционный аппарат выбран для одной челюсти.
P0	-	Ответ не верный. Ретенционный аппарат выбран не верно

Вид	Код	Текст названия трудовой функции/ текст элемента мини-кейса
Н	-	010
Ф	A/02.7	Проведение обследования пациента с целью установления диагноза
И	-	ОЗНАКОМЬТЕСЬ С СИТУАЦИЕЙ И ДАЙТЕ РАЗВЕРНУТЫЕ ОТВЕТЫ НА ВОПРОСЫ
У	-	Пациент 12 лет. Обратился с жалобами на неправильное положение зубов. Объективно: лицо физиологической симметрии, профиль выпуклый, подбородочная складка сглажена. Соотношение первых постоянных моляров и клыков по I классу Энгля. Резцы верхней челюсти контактируют с резцами нижней челюсти режущими краями. Центральная линия верхнего зубного ряда смещена влево на 2 мм. Тортоаномалии премоляров верхней челюсти справа. Тесное положение в переднем отделе верхнего зубного ряда. По данным ТРГ в боковой проекции: sna- snp – 53 мм, me-go – 70 мм, is- ais / sna- snp - 106° , ii-aii/ me- go - 90°.

В	1	Назначьте дополнительные исследования.
Э	-	Биометрическое изучение диагностических моделей челюстей ОПТГ (ортопантомография) Фотопротокол и фотометрия
P2	-	Дополнительные исследования назначены верно.
P1	-	Дополнительные исследования назначены не полностью, в не полном объеме
P0	-	Дополнительные исследования назначены не верно.
В	2	Поставьте диагноз.
Э	-	Прямой прикус, осложненный аномалиями положения отдельных зубов
P2	-	Диагноз поставлен верно.
P1	-	Диагноз поставлен не полностью, не верно определено соотношение зубных рядов в переднем отделе
P0	-	Диагноз поставлен не верно.
В	3	Составьте план ортодонтического лечения.
Э	-	1)Диагностика (Биометрическое изучение диагностических моделей челюстей, фотопротокол и фотометрия) 2)Лечение с помощью несъемной программируемой техники (брекет-системы) на верхнем и нижнем зубных рядах. Ориентировочный срок лечения полтора –два года 3)Ретенционный период в течение трех лет
P2	-	Ответ верный. Весь план ортодонтического лечения составлен верно, в полном объеме
P1	-	Ответ не полный. Не все этапы ортодонтического лечения перечислены или не верно указана их формулировка.
P0	-	Ответ не верный. План ортодонтического лечения составлен не верно.
В	4	Опишите последовательность ваших действий.
Э	-	1)Снятие диагностических оттисков с верхней и нижней челюстей с целью изготовления диагностических моделей челюстей, фотопротокол 2)Проведение дополнительной диагностики (биометрическое изучение диагностических моделей челюстей и фотометрия) 3)Фиксация брекет-системы на верхний и нижний зубные ряды 4)На этапе нивелирования фиксация ортодонтических кнопок или кнопок-крючков на небную поверхность 1.2, 2.2 и наложение эластиков перекрестного прикуса в переднем отделе с кнопок на небной поверхности резцов на нижние клыки с целью нивелирования ретрузии (небного наклона) верхних резцов

		<p>5) Коррекция центральной линии верхнего зубного ряда за счет нивелирования тортоаномалии премоляров (после ротации премоляров справа-появятся тремы (промежутки) на верхнем зубном ряду справа, за счет правильного закрытия которых возможно переместить центральную линию верхнего зубного ряда, которая смещена влево)</p> <p>6) На этапе перемещения зубов по дуге возможна апроксимальная сепарация (стрипинг) зубов в переднем отделе с целью коррекции перекрытия в переднем отделе</p> <p>7) Этап юстировки (возможно назначение финишных межчелюстных эластиков)</p> <p>8) Снятие брекет-системы с верхней и нижней челюстей, изготовление и фиксация ретенционных аппаратов</p> <p>9) Фотопротокол результата лечения</p>
P2	-	Последовательность действий описана верно. Логически объяснено за счет чего будет корректироваться аномалия, способы её нивелирования названы верно и в полном объеме.
P1	-	Последовательность действий описана не по порядку, упущена часть действий. Логически не объяснено за счет чего будет корректироваться аномалия, способы её нивелирования названы в не полном объеме.
P0	-	Последовательность действий описана не верно. Логически не объяснено за счет чего будет корректироваться аномалия, способы её нивелирования названы не верно.
B	5	Выберите ретенционный аппарат.
Э	-	Съемная ретенционная каппа на верхней челюсти и несъемная дуга-ретенер на нижней челюсти.
P2	-	Ретенционный аппарат выбран верно для обеих челюстей.
P1	-	Ответ не полный. Ретенционный аппарат выбран верно для одной челюсти.
P0	-	Ответ не верный. Ретенционный аппарат выбран не верно

А ВОПРОСЫ

сглажены, губы в покое не смыкаются, прокладывание языка между зубами при разговоре.

зия 3 мм, ограниченная зубами 1.4-4.3 и 2.3 - 3.3. Центральная линия нижнего зубного ряда смещена влево на 2 мм

е верхнего и нижнего зубных рядов.

перекрестным прикусом, аномалиями формы зубных рядов и аномалиями положения отдельных зубов

цов по трансверзали

чение диагностических моделей челюстей, фотопротокол, фотометрия)

ления верхнего зубного ряда. Ориентировочный срок лечения 3-4 месяца

на верхнем и нижнем зубных рядах

объеме

ерно указана их формулировка.

товления диагностических моделей челюстей, фотопротокол

едование, биометрическое изучение диагностических моделей челюстей, фотометрия)

хнего зубного ряда (АБНР или Quad Helix) Ориентировочный срок лечения 3-4 месяца

верхнюю челюсть после её расширения - небная дуга (аппарат Гожгариана) с целью сохранения полученной ширины

оляров на верхней и нижней челюстях справа и слева (4 зуба) по ортодонтическим показаниям

предупреждения прокладывания языка между зубами

этапе нивелирования

зубного ряда за счет поэтапного закрытия постэкстракционных промежутков

)

ый бюгель, изготовление и фиксация ретенционных аппаратов

будет корректироваться сужение зубного ряда верхней челюсти, способы нивелирования открытого и перекрестного

Логически не объяснено за счет чего будет корректироваться аномалия по вертикали и трансверзали, способы нивелирования. Назначены мероприятия по поводу прокладывания языка

чего будет корректироваться аномалия, способы её нивелирования названы неверно. Не назначены аппараты для коррекции

опозитного материала в придесневой части на небной поверхности резцов с целью предупреждения рецидива открытого зубного ряда и несъемная дуга-ретенер на нижней челюсти с кнопками-шипами на язычной поверхности нижних резцов. Логически объяснен

ор аппаратов логически не объяснен

А ВОПРОСЫ

оворотчивость десен в области нижних передних зубов.

ней трети лица снижена, подбородочная складка резко выражена.

тие в переднем отделе на всю высоту коронок нижних резцов.

ная. Тесное положение в переднем отделе нижнего зубного ряда, трема на верхней челюсти в области зубов 2.2 и 2.3. Пр -108°, ii-a11/me-go - 84°.

лиями формы зубных рядов и аномалиями положения, формы и количества отдельных зубов

дов по сагиттали, в диагнозе не отражена аномалия количества и аномалия формы отдельных зубов

фотопротокол, фотометрия)

на верхнем и нижнем зубных рядах в сочетании с накусочными брекетами

объеме

верно указана их формулировка.

товления диагностических моделей челюстей, фотопротокол

гических моделей челюстей, фотометрия)

2.2 по ортодонтическим показаниям

й силы на этапе нивелирования с целью коррекции окклюзионной плоскости зубного ряда (при разобщении зу

утка и тремы

с вектором II класса)

ция ретенционных аппаратов

будет корректироваться глубокий прикус, способы коррекции дистального прикуса названы верно. Эластики назнач

логически не объяснено за счет чего будет корректироваться глубокий прикус, способы коррекции дистального при

чего будет корректироваться глубокий прикус, способы коррекции дистального прикуса названы неверно. Эластики

нижней челюсти

Вид	Код	Текст названия трудовой функции/ текст элемента мини-кейса
Н	-	013
Ф	A/02.7	Проведение обследования пациента с целью установления диагноза
И	-	ОЗНАКОМЬТЕСЬ С СИТУАЦИЕЙ И ДАЙТЕ РАЗВЕРНУТЫЕ ОТВЕТЫ НА ВОПРОСЫ
У	-	<p>Родители ребенка В., 7.5 лет обратились с жалобами на отсутствие зуба 2.1</p> <p>Объективно: уздечка верхней губы вплетается в основание десневого сосочка между 1.1 и 2.1. Соотношение первых постоянных моляров справа по II классу Энгля, соотношение первых постоянных моляров слева по I классу Энгля. Режущие края нижних резцов контактируют со слизистой оболочкой твердого неба. В области зубов 1.2 и 2.2 обратное резцовое перекрытие, на буграх молочных нижних клыков отсутствует физиологическая стираемость. Зубы 1.2, 2.2 – небное положение. Место в зубном ряду в области 2.1 для протезирования сохранено.</p> <p>Из анамнеза: зуб 2.1 был удален в результате травмы во время падения в аквапарке, зуб 5.5 был удален два года назад по поводу осложнения кариеса</p> <p>Зубная формула</p> $\begin{array}{cccccccc} 6 & IV & III & 2 & 1 & 2 & III & IV & V & 6 \\ 6 & V & IV & III & 2 & I & I & 2 & III & IV & V & 6 \end{array}$
В	1	Назначьте дополнительные исследования.
Э	-	Биометрическое изучение диагностических моделей челюстей Оценка жевательной эффективности Фотопротокол
P2	-	Дополнительные исследования назначены верно.
P1	-	Дополнительные исследования назначены не полностью, в не полном объеме
P0	-	Дополнительные исследования назначены не верно.
В	2	Поставьте диагноз.
Э	-	Глубокий травмирующий прикус в переднем отделе, осложненный аномалиями положения отдельных зубов
P2	-	Диагноз поставлен верно.
P1	-	Диагноз поставлен не полностью, не верно определено соотношение зубных рядов по сагиттали и вертикали
P0	-	Диагноз поставлен не верно.

В	3	Составьте план ортодонтического лечения.
Э	-	<p>1)Диагностика (биометрическое изучение диагностических моделей челюстей, оценка жевательной эффективности, фотопротокол)</p> <p>2) Хирургическая коррекция уздечки верхней губы</p> <p>3)Пришлифовывание бугров нижних молочных клыков</p> <p>4)Рекомендация для родителей, что ребенок должен употреблять грубую, твердую пищу, выполняя примерно одинаковое количество жевательных движений на правой и левой сторонах</p> <p>5)Лечение с помощью съемного пластиночного аппарата на верхней челюсти Ориентировочный срок лечения 9-12 месяцев</p> <p>4)Ретенционный период</p>
P2	-	Ответ верный. Весь план ортодонтического лечения составлен верно, в полном объеме
P1	-	Ответ не полный. Не все этапы ортодонтического лечения перечислены или не верно указана их формулировка.
P0	-	Ответ не верный. План ортодонтического лечения составлен не верно.
В	4	Опишите последовательность ваших действий.
Э	-	<p>1)Снятие диагностических оттисков с верхней и нижней челюстей с целью изготовления диагностических моделей челюстей, фотопротокол</p> <p>2)Проведение дополнительной диагностики (биометрическое изучение диагностических моделей челюстей, оценка жевательной эффективности)</p> <p>3) Направление пациента к врачу –стоматологу- хирургу с целью хирургической коррекции уздечки верхней губы</p> <p>4) Пришлифовывание бугров нижних молочных клыков</p> <p>5)Назначение грубой, твердой пищи, выполнять примерно одинаковое количество жевательных движений на правой и левой сторонах во время еды</p> <p>6)Снятие альгинатного оттиска с верхней челюсти с целью изготовления рабочей модели с последующим изготовлением СПА в зуботехнической лаборатории</p> <p>7)Припасовка и фиксация съемного пластиночного аппарата на верхнюю челюсть с накусочной площадкой в переднем отделе с целью разобщения зубных рядов и коррекции глубокого травмирующего прикуса, винтом для дистализации зуба 1.6, протрагирующими (протракционными) пружинами в области</p>

		1.2.2.2 с целью нивелирования их небного положения, искусственным зубом в области 2.1 с целью удержания места. Дать рекомендации о периодичности раскручивания винта, систематичности посещения врача ортодонта и правилах использования съемного аппарата 8)Снятие альгинатного оттиска с верхней челюсти с целью изготовления съемного ретенционного пластиночного аппарата 9)Фотопротокол полученного результата
P2	-	Последовательность действий описана верно, в полном объеме. Описаны элементы СПА и механизм их действия
P1	-	Последовательность действий описана не по порядку, в не полном объеме. Элементы СПА перечислены не полностью, механизм их действия не описан
P0	-	Последовательность действий описана не верно. Элементы СПА не перечислены, механизм их действия не описан
B	5	Выберите ретенционный аппарат.
Э	-	Съемный ретенционный пластиночный аппарат на верхнюю челюсть с искусственными зубами в области 1.5, 2.1
P2	-	Ретенционный аппарат выбран верно.
P1	-	Ответ не полный. Не указано о наличии искусственных зубов в ретенционном аппарате
P0	-	Ответ не верный. Ретенционный аппарат выбран не верно

ВК		
и о		Текст названия трудовой функции/ текст элемента мини-кейса
д д		
Н -	014	
А		
Ф	/0	Проведение обследования пациента с целью установления диагноза
	2.	
	7	
И -		ОЗНАКОМЬТЕСЬ С СИТУАЦИЕЙ И ДАЙТЕ РАЗВЕРНУТЫЕ ОТВЕТЫ НА ВОПРОСЫ
		Пациент Р., 29 лет был направлен врачом стоматологом ортопедом с целью ортодонтической подготовки к протезированию. Внешний осмотр: профиль лица выпуклый, высота нижней трети лица снижена, носогубные складки сглажены, подбородочная складка выражена. У - Объективно: Соотношение первых постоянных моляров справа и слева по II классу Энгля. Дизокклюзия в переднем отделе по сагиттали 4 мм. Щечные бугры нижних зубов в боковом отделе слева контактируют с небными буграми верхних в области премоляров и первых постоянных моляров. Форма верхнего зубного ряда – ассиметричная, форма нижнего зубного ряда – трапециевидная. Центральная линия

	<p>нижнего зубного ряда смещена влево на 2 мм. Зубы 1.5, 2.4,3.4., 4.4., 4.5. – тортоаномалия. Диастема и тремы верхней челюсти.</p> <p>Зубная формула $\begin{array}{cccccccc} 7 & 6 & 5 & 4 & 1 & 1 & 3 & 4 & 5 & 6 & 7 \\ & 7 & 6 & V & 4 & 3 & 2 & I & I & 2 & 3 & 4 & 5 & 6 & 7 \end{array}$</p> <p>На ОПГ: зачатки зубов 1.2, 2.2, 3.1., 4.1, 4.5 отсутствуют, зубы 1.8,2.8.,3.8,4.8. – дистопия, ретенция. Корни зубов 6.1,7.1, 8.5 резорбированы более ½ длины корня.</p> <p>На КТ: зачаток зуба 1.3 в костной ткани, ось прорезывания под углом 45° к основанию отростка верхней челюсти</p> <p>На ТРГ в боковой проекции: верхнечелюстная макрогнатия, верхнечелюстная прогнатия, нижнечелюстная микрогнатия, уменьшение угла нижней челюсти, уменьшение межчелюстного угла.</p>
Е 1	Назначьте дополнительные исследования.
С -	Биометрическое изучение диагностических моделей челюстей КТ ВНЧС Фотопротокол и фотометрия
Р 2	- Дополнительные исследования назначены верно.
Р 1	- Дополнительные исследования назначены не полностью, в не полном объеме
Р 0	- Дополнительные исследования назначены не верно.
Е 2	Поставьте диагноз.
С -	Дистальный прикус, осложненный односторонним лингвальным перекрестным прикусом в боковом отделе слева, открытым прикусом в переднем отделе, аномалиями формы зубных рядов и аномалиями положения, сроков прорезывания и количества отдельных зубов
Р 2	- Диагноз поставлен верно.
Р 1	- Диагноз поставлен не полностью, не верно определено соотношение зубных рядов в трансверзальной и вертикальной плоскостях, в диагнозе не отражена аномалия количества и сроков прорезывания отдельных зубов
Р 0	- Диагноз поставлен не верно.
Е 3	Составьте план ортодонтического лечения.
С -	1)Диагностика (биометрическое изучение диагностических моделей челюстей, оценка положения головок ВНЧС на компьютерной томографии, фотопротокол, фотометрия) 2) Удаление зубов 1.8,2.8.,3.8,4.8. 3) Удаление зубов 6.1,7.1, 8.5 4)Лечение с помощью несъемной программируемой техники (брекет-системы) на верхнем и нижнем зубных рядах в сочетании с хирургическим раскрытием ретенированного 1.3 и постановка его в зубной ряд Ориентировочный срок лечения 2-2,5 года

	5)Ретенционный период в течение трех лет
	6)Протезировать нижнюю челюсть в области 3.2, 4.2, 4.5
Р 2	- Ответ верный. Весь план ортодонтического лечения составлен верно, в полном объеме
Р 1	- Ответ не полный. Не все этапы ортодонтического лечения перечислены или неверно указана их формулировка.
Р 0	- Ответ не верный. План ортодонтического лечения составлен не верно.
Е 4	Опишите последовательность ваших действий.
С -	<p>1)Снятие диагностических оттисков с верхней и нижней челюстей с целью изготовления диагностических моделей челюстей, фотопротокол</p> <p>2)Проведение дополнительной диагностики (биометрическое изучение диагностических моделей челюстей, оценка положения головок ВНЧС на компьютерной томографии, фотометрия)</p> <p>3) Направление пациента к врачу –стоматологу - хирургу с целью удаления зубов 1.8,2.8.,3.8,4.8; 6.1,7.1, 8.5</p> <p>4)Фиксация брекет-системы на верхний и нижний зубные ряды, фиксация брекета от бокового резца 2.2 на клык 2.3; фиксация брекетов от 1.3 и 2.3 на зубы 1.4 и 2.4 соответственно</p> <p>5)Хирургическое раскрытие ретенированного 1.3, фиксация ортодонтической кнопки и постановка клыка в зубной ряд. После прорезывания зуба – снятие ортодонтической кнопки и фиксация брекета от бокового резца 1.2 на клык 1.3</p> <p>6)На этапе нивелирования фиксация кнопок на язычную поверхность премоляров и моляров нижней челюсти слева и наложение межчелюстных эластиков перекрестного прикуса на брекететы, фиксированные на вестибулярной поверхности премоляров и моляров верхней челюсти слева с целью коррекции одностороннего лингвального перекрестного прикуса</p> <p>7)На этапе перемещения зубов по дуге на верхней челюсти постановка зубов 1.3 и 2.3 на место боковых резцов, а зубов 1.4, 2.4 на место клыков, закрытие трем и диастемы</p> <p>8)На этапе перемещения зубов по дуге на нижней челюсти коррекция центральной линии нижнего зубного ряда, которая смещена влево на 2 мм за счет удаления молочного моляра справа; перемещение нижних боковых резцов на место центральных. Подготовка к протезированию нижней челюсти в области 3.2, 4.2, 4.5</p> <p>9)Направление к врачу стоматологу-хирургу с целью имплантации на нижней челюсти в области 3.2, 4.2, 4.5</p> <p>10)Направление к врачу стоматологу-ортопеду с целью протезировать нижнюю челюсть временными коронками с опорой на имплантаты 3.2, 4.2, 4.5</p> <p>11)Этап юстировки (возможно назначение межчелюстных финишных эластиков)</p>


		12)Снятие брекет-системы с верхней и нижней челюстей, изготовление и фиксация ретенционных аппаратов
		13)Направление к врачу стоматологу-ортопеду с целью протезировать нижнюю челюсть постоянными коронками с опорой на имплантаты 3.2, 4.2, 4.5
		14)При необходимости замена ретенционного аппарата на нижней челюсти после замены коронок
		15)Фотопротокол полученного результата
P 2	-	Последовательность действий описана верно. Логически объяснено за счет чего будет корректироваться дистальный и открытый прикусы, способы коррекции перекрестного прикуса названы верно. Описана замена брекетов на верхних клыках и премолярах, описано перемещение зубов нижней челюсти
P 1	-	Последовательность действий описана не по порядку, упущена часть действий. Не точно объяснено за счет чего будет корректироваться дистальный и открытый прикусы, способы коррекции перекрестного прикуса названы верно. Замена брекетов на верхних клыках и премолярах и перемещение зубов нижней челюсти не описано
P 0	-	Последовательность действий описана не верно. Логически не объяснено за счет чего будет корректироваться дистальный и открытый прикусы, способы коррекции перекрестного прикуса названы не верно. Замена брекетов на верхних клыках и премолярах и перемещение зубов нижней челюсти не описано.
E 5		Выберите ретенционный аппарат.
E 3	-	Съемная ретенционная каппа на верхней челюсти и несъемная дуга-ретенер на нижней челюсти. При необходимости замена ретенционного аппарата на нижней челюсти после замены коронок
P 2	-	Ретенционный аппарат выбран верно для обеих челюстей. Описана замена аппарата на нижней челюсти
P 1	-	Ответ не полный. Ретенционный аппарат выбран верно для одной челюсти.
P 0	-	Ответ неверный. Ретенционный аппарат выбран не верно для обеих челюстей

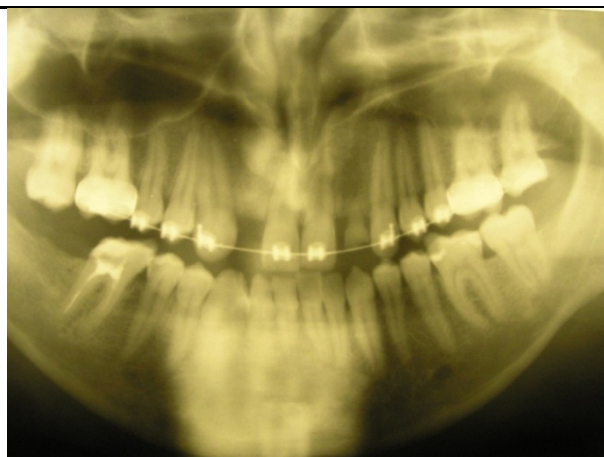
Вид	Код	Текст названия трудовой функции/ текст элемента мини-кейса
Н	-	015
Ф	A/02.7	Проведение обследования пациента с целью установления диагноза
И	-	ОЗНАКОМЬТЕСЬ С СИТУАЦИЕЙ И ДАЙТЕ РАЗВЕРНУТЫЕ ОТВЕТЫ НА ВОПРОСЫ
У	-	Пациентка Ш., 7 лет обратилась с жалобами на неправильное положение зубов. При внешнем осмотре определяется симптом «наперстка», губы в покое не смыкаются, ротовое дыхание, профиль лица выпуклый, носогубные складки сглажены, подбородочная складка выражена. Объективно: Соотношение первых постоянных моляров справа и слева по II классу Энгля. Дизокклюзия в переднем отделе по вертикали 4 мм, по сагиттали 3 мм. Щечные бугры нижних зубов в

		<p>боковом отделе слева и справа перекрывают щечные бугры верхних. Форма верхнего зубного ряда –U-образная, форма нижнего зубного ряда – ассиметричная. Диастема и тремы верхней челюсти. Тесное положение зубов в переднем отделе нижней челюсти.</p> <p>Зубная формула</p> $\begin{array}{cccccccc} 6 & V & IV & III & 2 & 1 & 1 & 2 & III & IV & V & 6 \\ 6 & V & IV & III & 2 & 1 & 1 & 2 & III & IV & V & 6 \end{array}$ <p>На ОПГ: зачатки зубов 1.8, 1.7, 1.5.1.4,1.3.,2.3,2.4,2.5,2.7, 2.8, 3.8, 3.7, 3.5,3.4,3.3,4.3,4.4,4.5, 4.7,4.8 в костной ткани.</p> <p>На ТРГ в боковой проекции: протрузия верхних резцов.</p>
В	1	Назначьте дополнительные исследования.
Э	-	<p>Консультация лор- врача</p> <p>Консультация логопеда</p> <p>Биометрическое изучение диагностических моделей челюстей</p> <p>Фотопротокол и фотометрия</p>
P2	-	Дополнительные исследования назначены верно.
P1	-	Дополнительные исследования назначены не полностью, в не полном объеме
P0	-	Дополнительные исследования назначены не верно.
В	2	Поставьте диагноз.
Э	-	Дистальный прикус, осложненный открытым прикусом в переднем отделе, аномалиями формы зубных рядов и аномалиями положения отдельных зубов. Инфальтивный тип глотания
P2	-	Диагноз поставлен верно.
P1	-	Диагноз поставлен не полностью, не верно определено соотношение зубных рядов в вертикальной плоскости, не отражен тип глотания
P0	-	Диагноз поставлен не верно.
В	3	Составьте план ортодонтического лечения.
Э	-	<p>1)Диагностика (биометрическое изучение диагностических моделей челюстей, фотопротокол, фотометрия)</p> <p>2)Оценка заключения смежных специалистов (лор-врач и логопед)</p> <p>3)Назначение миогимнастики для нормализации носового дыхания и нормализации положения языка</p> <p>4)Лечение с помощью съемного пластиночного аппарата на верхней челюсти</p> <p>Ориентировочный срок лечения 9-12 месяцев</p> <p>5)Ретенционный период</p>
P2	-	Ответ верный. Весь план ортодонтического лечения составлен верно, в полном объеме
P1	-	Ответ не полный. Не все этапы ортодонтического лечения перечислены или неверно указана их формулировка.

P0	-	Ответ не верный. План ортодонтического лечения составлен не верно.
B	4	Опишите последовательность ваших действий.
Э	-	<p>1)Снятие диагностических оттисков с верхней и нижней челюстей с целью изготовления диагностических моделей челюстей, фотопротокол</p> <p>2)Направить на консультацию к лор-врачу и логопеду</p> <p>3)Проведение дополнительной диагностики (биометрическое изучение диагностических моделей челюстей, оценка заключения смежных специалистов (лор-врач и логопед), фотопротокол, фотометрия)</p> <p>4)Снятие альгинатного оттиска с верхней челюсти с целью изготовления рабочей модели с последующим изготовлением СПА в зуботехнической лаборатории</p> <p>5)Припасовка и фиксация съемного пластиночного аппарата на верхнюю челюсть с накусочными площадками в боковых отделах с целью разобщения зубных рядов и предупреждения блокировки боковых отделов верхнего зубного ряда при его расширении, так как щечные бугры нижних зубов в боковом отделе слева и справа перекрывают щечные бугры верхних; с сагиттальным распилом и винтом для расширения верхнего зубного ряда в боковых отделах, заслонкой для языка в базисе аппарата, сложной вестибулярной дугой с вертикальными изгибами с целью нивелирования протрузии верхних резцов Дать рекомендации о периодичности раскручивания винта, систематичности посещения врача ортодонта и правилах использования съемного аппарата</p> <p>6)Снятие альгинатного оттиска с верхней челюсти с целью изготовления съемного ретенционного пластиночного аппарата</p> <p>7)Фотопротокол полученного результата</p>
P2	-	Последовательность действий описана верно. Логически объяснено за счет чего будет корректироваться сужение верхнего зубного ряда, способы коррекции протрузии верхних резцов названы верно. Назначена миогимнастика
P1	-	Последовательность действий описана не по порядку, упущена часть действий. Не точно объяснено за счет чего будет корректироваться сужение верхнего зубного ряда, способы коррекции протрузии верхних резцов названы не верно. Не назначена миогимнастика
P0	-	Последовательность действий описана не верно. Логически не объяснено за счет чего будет корректироваться сужение верхнего зубного ряда, способы коррекции протрузии верхних резцов описаны не верно. Не назначена миогимнастика
B	5	Выберите ретенционный аппарат.

Э	-	Съемный ретенционный пластиночный аппарат на верхнюю челюсть с бусинкой в базисе аппарата
P2	-	Ретенционный аппарат выбран верно. Описаны элементы аппарата
P1	-	Ответ не полный. Ретенционный аппарат выбран верно.
P0	-	Ответ не верный. Ретенционный аппарат выбран не верно.

ВК и о д д	Текст названия трудовой функции/ текст элемента мини-кейса	
Н -	016	
А /0 Ф 2. 7	Проведение обследования пациента с целью установления диагноза	
И -	ОЗНАКОМЬТЕСЬ С СИТУАЦИЕЙ И ДАЙТЕ РАЗВЕРНУТЫЕ ОТВЕТЫ НА ВОПРОСЫ	
У -	<p>Пациент, 28 лет, обратился в стоматологическую клинику с жалобами на наличие промежутков между передними зубами верхней челюсти.</p> <p>При обследовании выявлено: соотношение верхней и нижней челюстей соответствует I кл. Энгля, глубокое резцовое перекрытие. Имеются аномалии положения отдельных зубов: диастема на верхней челюсти – 4 мм, тремы между 1.3 и 1.1 – 4 мм, между 1.4 и 1.3 – 1,5 мм, между 2.1 и 6.2 -1,5 мм. 6.2 – стираемость клинической коронки на 2/3 высоты. Деформация зубных рядов верхней и нижней челюстей. Отсутствие зуба 4.7. Атрофия альвеолярной части в области отсутствующего 4.7 умеренная. Кроме того, на нижней челюсти имеется тесное положение передних зубов. На жевательной поверхности зуба 4.6 имеется пломба, покрывающая 2/3 коронки зуба.</p> <p>Зубная формула: 07654301 1П345670 00654321 12345670</p>	
		



E 1	Опишите ОПГ
C -	На ОПГ зачатки зубов 1.8,1.2,2.2, 2.8,3.8,4.8 отсутствуют; корень зуба 6.2 резорбирован более ½ длины корня; супраположение зуба 1.7; на верхнем зубном ряду зафиксирована брекет-система
P 2	- ОПГ описана верно.
P 1	- ОПГ описана не точно, в неполном объеме
P 0	- ОПГ описана не верно
E 2	Поставьте диагноз.
C -	Глубокое резцовое перекрытие, осложненное аномалиями количества и положения отдельных зубов, деформациями зубных рядов
P 2	- Диагноз поставлен верно.
P 1	- Диагноз поставлен не полностью, не отражена аномалия количества отдельных зубов и сопутствующий диагноз деформации зубных рядов
P 0	- Диагноз поставлен не верно.
E 3	Составьте план ортодонтического лечения.
C -	<p>1)Диагностика (биометрическое изучение диагностических моделей челюстей, рентгеноцефалометрическая диагностика, оценка положения головок ВНЧС на компьютерной томографии, фотопротокол, фотометрия)</p> <p>Удаление зуба 6.2</p> <p>3) Направить пациента к врачу стоматологу – терапевту с целью эндодонтического лечения зуба 4.6 с последующим протезированием временной коронкой на период ортодонтического лечения у врача стоматолога – ортопеда</p> <p>4)Ортодонтическое лечение с помощью несъемной программируемой техники (брекет-системы) на верхнем и нижнем зубных рядах в сочетании с микроимплантатами</p> <p>Ориентировочный срок лечения 2года</p>

	5)Ретенционный период в течение трех лет
	6)Протезировать нижнюю челюсть в области 1.2, 2.2, 4.7
Р 2	- Ответ верный. Весь план ортодонтического лечения составлен верно, в полном объеме
Р 1	- Ответ не полный. Не все этапы ортодонтического лечения перечислены или неверно указана их формулировка.
Р 0	- Ответ не верный. План ортодонтического лечения составлен не верно.
Е 4	Опишите последовательность ваших действий.
	1)Снятие диагностических оттисков с верхней и нижней челюстей с целью изготовления диагностических моделей челюстей, фотопротокол
	2)Проведение дополнительной диагностики (биометрическое изучение диагностических моделей челюстей, рентгеноцефалометрическая диагностика, оценка положения головок ВНЧС на компьютерной томографии, фотопротокол, фотометрия)
	3)Направление пациента к врачу –стоматологу - хирургу с целью удаления зуба 6.2
	4)Направить пациента к врачу стоматологу – терапевту с целью эндодонтического лечения зуба 4.6 и подготовки к последующему протезированию
	5)Направить пациента к врачу стоматологу – ортопеду с целью протезировать зуб 4.6 временной коронкой на период ортодонтического лечения
	6) Фиксация брекет-системы на верхний и нижний зубные ряды
С	- 7)Установка микроимплантатов между корнями зубов 1.7 и 1.6 с вестибулярной и небной сторон, фиксация ортодонтической кнопки на небную поверхность зуба 1.7, фиксация эластической тяги от зуба 1.7 к микроимплантатам с целью нивелирования супраположения
	8)На этапе перемещения зубов по дуге на верхней челюсти установка нитиноловых пружин в области 1.2 и 2.2 с целью закрытия трем и диастемы и подготовки к протезированию верхней челюсти в области боковых резцов
	9)После нивелирования супраположения зуба 1.7 и создания места для имплантации верхней челюсти в области 1.2 и 2.2 -направление пациента к врачу стоматологу-хирургу с целью имплантации в области 1.2, 2.2, 4.7
	10)Направление пациента к врачу стоматологу-ортопеду с целью протезировать верхнюю и нижнюю челюсть временными коронками с опорой на имплантаты в области 1.2, 2.2, 4.7
	11)Снятие эластической тяги от микроимплантатов к зубу 1.7 и направление пациента к врачу стоматологу хирургу с целью выкручивания микроимплантатов
	12)Этап юстировки (возможно назначение межчелюстных финишных эластиков)

	13)Снятие брекет-системы с верхней и нижней челюстей, изготовление и фиксация ретенционных аппаратов
	14)Направление к врачу стоматологу-ортопеду с целью протезировать верхнюю и нижнюю челюсть постоянными коронками с опорой на имплантаты в области 1.2, 2.2, 4.7; протезировать зуб 4.6 постоянной коронкой
	15)При необходимости замена ретенционного аппарата на верхней челюсти после постоянного протезирования
	16)Фотопротокол полученного результата
P 2	- Последовательность действий описана верно. Поэтапно описана ортодонтическая подготовка к протезированию на верхней и нижней челюсти. Описана область установки микроимплантатов
P 1	- Последовательность действий описана не по порядку, упущена часть действий. Поэтапно не описана ортодонтическая подготовка к протезированию на верхней и нижней челюсти. Не точно описана область установки микроимплантатов
P 0	- Последовательность действий описана не верно. Поэтапно не описана ортодонтическая подготовка к протезированию на верхней и нижней челюсти. Не описана область установки микроимплантатов
E 5	Выберите ретенционный аппарат.
C -	Съемная ретенционная каппа на верхней челюсти и несъемная дуга-ретенер на нижней челюсти. При необходимости замена ретенционного аппарата на верхней челюсти после постоянного протезирования
P 2	- Ретенционный аппарат выбран верно для обеих челюстей. Описана замена аппарата на верхней челюсти
P 1	- Ответ не полный. Ретенционный аппарат выбран верно для одной челюсти.
P 0	- Ответ не верный. Ретенционный аппарат выбран не верно для обеих челюстей

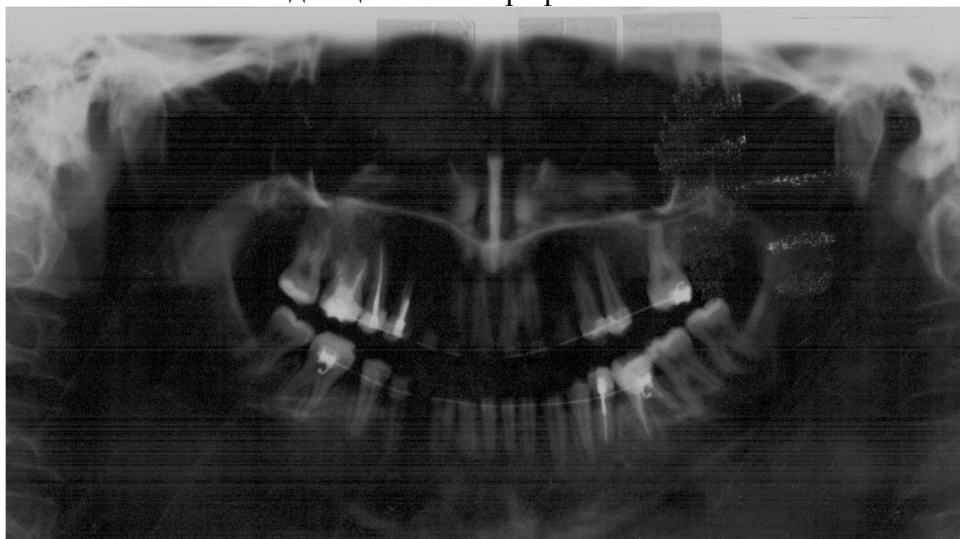ВК	
и о	Текст названия трудовой функции/ текст элемента мини-кейса
д д	
E -	017
A /0	
Ф 2. 7	Проведение обследования пациента с целью установления диагноза
И -	ОЗНАКОМЬТЕСЬ С СИТУАЦИЕЙ И ДАЙТЕ РАЗВЕРНУТЫЕ ОТВЕТЫ НА ВОПРОСЫ
У -	Пациентка, 34 года обратилась в клинику с жалобами на наличие промежутка между 4.3 и 4.4. Объективно: профиль лица прямой. Смыкание моляров соответствует 2 классу Энгля. Смыкание клыков соответствует 1 классу Энгля. Резцы верхней челюсти перекрывают резцы нижней челюсти на 2/3 высоты коронки. Трапециевидная форма зубных дуг

верхней и нижней челюстей. Адентия клыков верхней челюсти. На их месте сохранены молочные клыки имеющие 1 степень подвижности. Диастема на верхней челюсти 2 мм. Трема 4.3-4.4 – 6 мм. Тортоаномалии: 1.4, 1.2, 2.1, 2.2, 2.5, 4.2, 4.3, 4.4, 4.5. Мезиальный наклон 2.7.

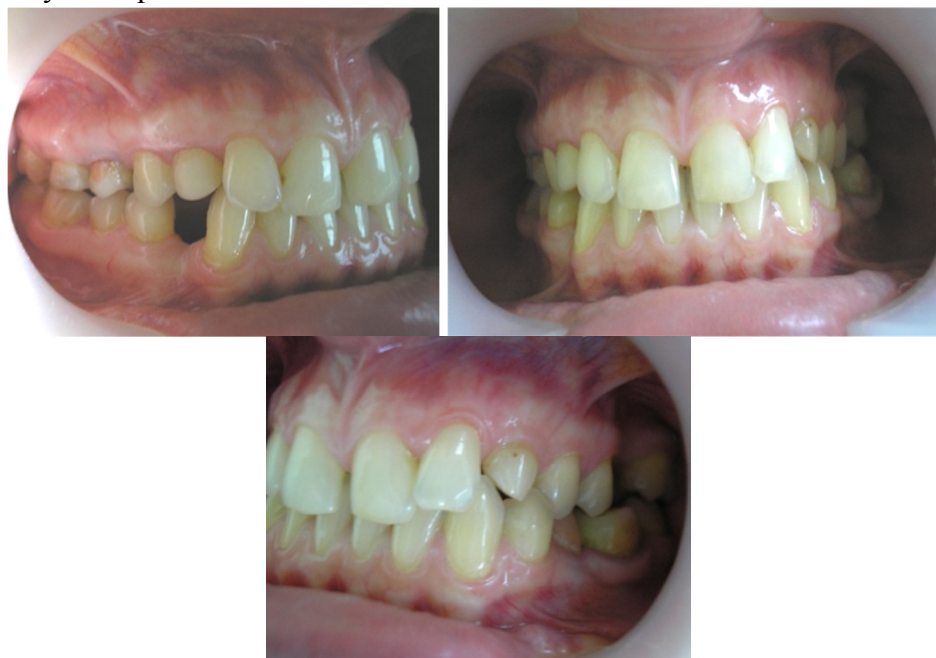Зубная формула: 7 6 5 4 III 2 1 1 2 III 4 5 0 7
7 6 5 4 3 2 1 1 2 3 4 5 6 7

По данным ортопантограммы корни молочных клыков полностью резорбированы. Неравномерная убыль костной ткани в области межзубных перегородок.

Вид пациентки в профиль и ОПТГ



Смыкание зубных рядов



Е 1 Назначьте дополнительные исследования.

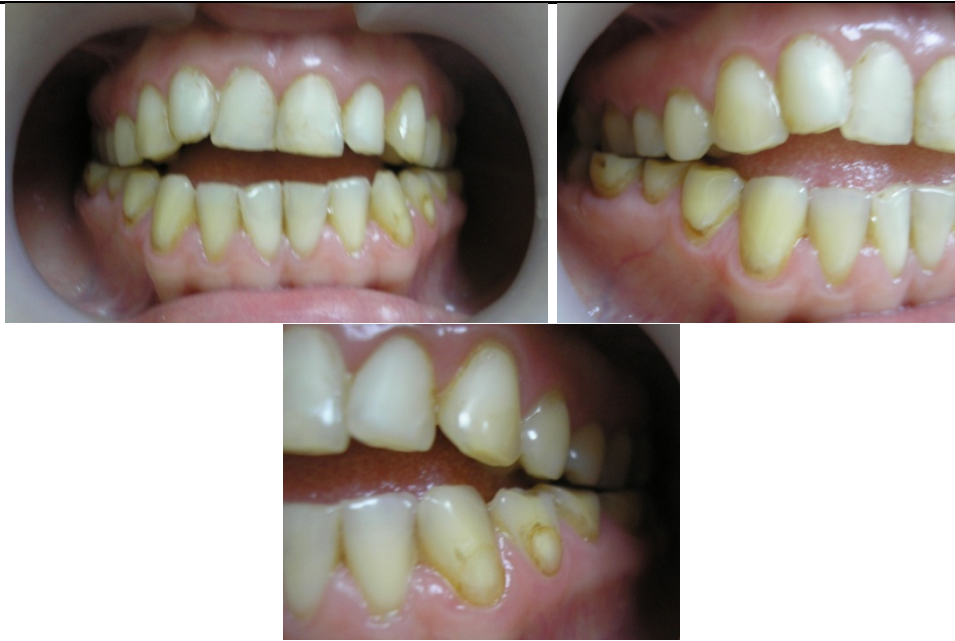С - ТРГ в боковой проекции

	КТ зубных рядов и ВНЧС Биометрическое изучение диагностических моделей челюстей Фотопротокол и фотометрия
Р 2	- Дополнительные исследования назначены верно.
Р 1	- Дополнительные исследования назначены не полностью.
Р 0	- Дополнительные исследования назначены не верно
Е 2	Поставьте диагноз.
С -	Глубокое резцовое перекрытие, осложненное аномалиями формы зубных рядов и аномалиями количества и положения отдельных зубов, деформациями зубных рядов
Р 2	- Диагноз поставлен верно.
Р 1	- Диагноз поставлен не полностью, не отражена аномалия количества отдельных зубов и сопутствующий диагноз деформации зубных рядов
Р 0	- Диагноз поставлен не верно.
Е 3	Составьте план ортодонтического лечения. Предложите способы устранения тремы между 4.3 и 4.4
С -	1)Диагностика (биометрическое изучение диагностических моделей челюстей, рентгеноцефалометрическая диагностика, оценка положения головок ВНЧС на компьютерной томографии, оценка объема костной ткани на компьютерной томографии зубных рядов, фотопротокол, фотометрия) Удаление зубов 5.3, 6.3 3)Ортодонтическое лечение с помощью несъемной программируемой техники (брекет-системы) на верхнем и нижнем зубных рядах. Ориентировочный срок лечения 1,5-2года 4)Ретенционный период в течение трех лет 5)Протезировать верхнюю челюсть в области 1.3, 2.3, 2.6 6)Протезировать нижнюю челюсть справа Способы устранения тремы между 4.3 и 4.4. Трема между 4.3 и 4.4- 6мм: закрытие этого промежутка путем ретракции переднего отдела будет неправильным, потому что центральные линии зубных рядов совпадают, а также это приведет к усугублению перекрытия в переднем отделе; закрытие этого промежутка путем мезиального перемещения зубов может привести к тому, что верхний зуб 1.7 останется без зуба антагониста. Исходя из вышеизложенного самым оптимальным способом будет мезиальное перемещение премоляров 4.4 и 4.5 и создание места для имплантации между 4.5 и 4.6
Р 2	- Ответ верный. Весь план ортодонтического лечения составлен верно, в полном объеме. Способы устранения тремы между 4.3 и 4.4 предложены верно, каждый из них описан
Р -	- Ответ не полный. Не все этапы ортодонтического лечения перечислены или неверно

1	указана их формулировка. Способы устранения тремы между 4.3 и 4.4 предложены в не полном объеме
Р 0	Ответ не верный. План ортодонтического лечения составлен не верно. Способы устранения тремы между 4.3 и 4.4 не предложены
Е 4	Опишите последовательность ваших действий.
С -	<p>1)Снятие диагностических оттисков с верхней и нижней челюстей с целью изготовления диагностических моделей челюстей, фотопротокол</p> <p>2)Проведение дополнительной диагностики (биометрическое изучение диагностических моделей челюстей, рентгеноцефалометрическая диагностика, оценка положения головок ВНЧС на компьютерной томографии, оценка объема костной ткани на компьютерной томографии зубных рядов, фотопротокол, фотометрия)</p> <p>3)Направление пациента к врачу –стоматологу - хирургу с целью удаления зубов 5.3 и 6.3</p> <p>4) Фиксация брекет-системы на нижний зубной ряд</p> <p>5)На этапе нивелирования постановка нитиноловой пружины между 2.5 и 2.7 с целью нивелирования мезиального наклона 2.7 и ортодонтической подготовки к протезированию верхней челюсти в области 2.6</p> <p>6)На этапе нивелирования постановка стальных пружин между 1.4-1.2 и 2.2 и 2.4 с целью сохранения места для протезирования верхней челюсти в области 1.3 и 2.3</p> <p>7)На этапе перемещения зубов по дуге на верхней челюсти закрытие диастемы с помощью эластической тяги</p> <p>8)На этапе перемещения зубов по дуге на нижней челюсти постановка нитиноловой пружины между 4.6 и 4.5 и наложение эластической тяги с целью мезиального перемещения премоляров, закрытия тремы между 4.3 и 4.4 и создания места для протезирования нижней челюсти между 4.5 и 4.6</p> <p>9)Направление пациента к врачу стоматологу-хирургу с целью имплантации в области 1.3, 2.3, 2.6 и нижней челюсти справа</p> <p>10)Направление пациента к врачу стоматологу-ортопеду с целью протезировать верхнюю челюсть временными коронками с опорой на имплантаты в области 1.3, 2.3, 2.6 и нижнюю челюсть между 4.5 и 4.6</p> <p>11) Этап юстировки (возможно назначение межчелюстных финишных эластиков)</p> <p>12)Снятие брекет-системы с верхней и нижней челюстей, изготовление и фиксация ретенционных аппаратов</p> <p>13)Направление к врачу стоматологу-ортопеду с целью протезировать верхнюю челюсть постоянными коронками с опорой на имплантаты в области 1.3, 2.3, 2.6 и нижнюю челюсть между 4.5 и 4.6</p> <p>14) При необходимости замена ретенционного аппарата на верхней челюсти после</p>

	постоянного протезирования
	15) Фотопротокол полученного результата
Р 2	- Последовательность действий описана верно. Поэтапно описана ортодонтическая подготовка к протезированию на верхней и нижней челюсти.
Р 1	- Последовательность действий описана не по порядку, упущена часть действий. Поэтапно не описана ортодонтическая подготовка к протезированию на верхней и нижней челюсти.
Р 0	- Последовательность действий описана не верно. Поэтапно не описана ортодонтическая подготовка к протезированию на верхней и нижней челюсти.
Е 5	Выберите ретенционный аппарат.
С -	Съемная ретенционная каппа на верхней челюсти и несъемная дуга-ретенер на нижней челюсти. При необходимости замена ретенционного аппарата на верхней челюсти после постоянного протезирования
Р 2	- Ретенционный аппарат выбран верно для обеих челюстей. Описана замена аппарата на верхней челюсти
Р 1	- Ответ не полный. Ретенционный аппарат выбран верно для одной челюсти.
Р 0	- Ответ не верный. Ретенционный аппарат выбран не верно для обеих челюстей

Б К и о д д	Текст названия трудовой функции/ текст элемента мини-кейса
Е -	018
А /0 Ф 2. 7	Проведение обследования пациента с целью установления диагноза
И -	ОЗНАКОМЬТЕСЬ С СИТУАЦИЕЙ И ДАЙТЕ РАЗВЕРНУТЫЕ ОТВЕТЫ НА ВОПРОСЫ
У -	<p>Пациентка 30 лет обратилась с жалобами на неправильное положение зубов. Объективно: профиль лица прямой, носогубные и подбородочные складки сглажены. При глотании и речи прокладывает кончик языка между передними зубами. Моляры смыкаются по типу 1 класса Энгля. Вертикальная резцовая дизокклюзия 4-5 мм. Жевательные поверхности боковых зубов стерты до половины коронки. Коронки моляров нижней челюсти перекрывают коронки моляров верхней челюсти. Трапециевидная форма зубных дуг верхней и нижней челюстей. Тесное положение зубов верхней и нижней челюстей в переднем отделе.</p> <p>По данным телерентгенограммы в боковой проекции: увеличение высоты гнатического отдела лицевого скелета в переднем отделе, недоразвитие альвеолярного отростка верхней и нижней челюстей в переднем отделе, увеличение угла нижней челюсти.</p> <p>Смыкание зубных рядов</p>

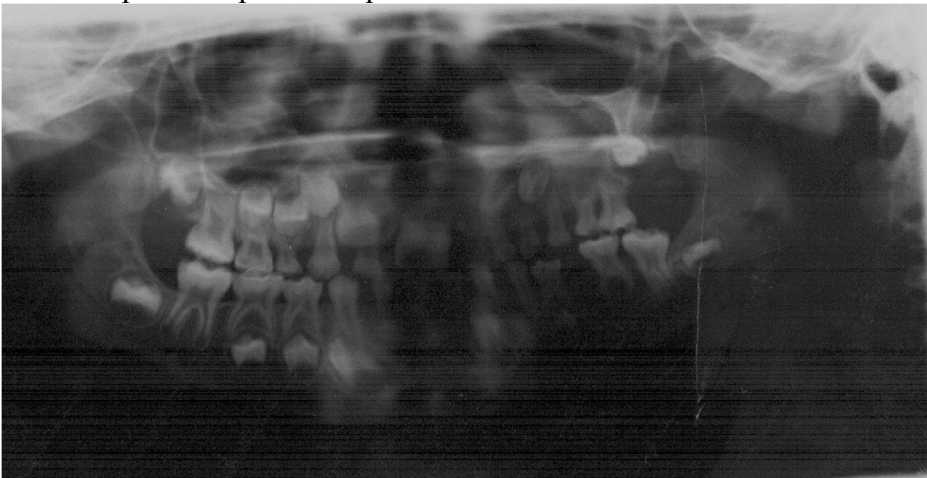


Е 1	Назначьте дополнительные исследования.
С -	ОПГ КТ ВНЧС Биометрическое изучение диагностических моделей челюстей Фотопротокол и фотометрия
Р 2	- Дополнительные исследования назначены верно.
Р 1	- Дополнительные исследования назначены не полностью.
Р 0	- Дополнительные исследования назначены не верно
Е 2	Поставьте диагноз.
С -	Открытый прикус, осложненный двусторонним буккальным перекрестным прикусом в боковых отделах справа и слева, аномалиями формы зубных рядов и аномалиями положения отдельных зубов
Р 2	- Диагноз поставлен верно.
Р 1	- Диагноз поставлен не полностью, не отражена аномалия соотношения зубных рядов по трансверзали
Р 0	- Диагноз поставлен не верно.
Е 3	Составьте план ортодонтического лечения.
С -	1)Диагностика (оценка положения головок ВНЧС, биометрическое изучение диагностических моделей челюстей, фотопротокол, фотометрия) 2)Лечение с помощью несъемного аппарата на верхней челюсти с целью расширения

	<p>верхнего зубного ряда. Ориентировочный срок лечения 3-4 месяца</p> <p>3) Назначение миогимнастики с целью нормализации положения языка</p> <p>4) Лечение с помощью несъемной программируемой техники (брекет-системы) на верхнем и нижнем зубных рядах в сочетании с микроимплантатами Ориентировочный срок лечения 2-2,5 года</p> <p>5) Ретенционный период</p>
Р 2	- Ответ верный. Весь план ортодонтического лечения составлен верно, в полном объеме. Способ расширения верхнего зубного ряда предложен верно, назначена миогимнастика
Р 1	- Ответ не полный. Не все этапы ортодонтического лечения перечислены или неверно указана их формулировка. Не описан способ расширения верхнего зубного ряда, не назначена миогимнастика
Р 0	- Ответ не верный. План ортодонтического лечения составлен не верно. Не описан способ расширения верхнего зубного ряда, не назначена миогимнастика
Е 4	Опишите последовательность ваших действий.
С	<p>1) Снятие диагностических оттисков с верхней и нижней челюстей с целью изготовления диагностических моделей челюстей, фотопротокол</p> <p>2) Проведение дополнительной диагностики (оценка ОПГ на предмет наличия зачатков 1.8, 2.8, 3.8, 4.8, оценка положения головок ВНЧС, биометрическое изучение диагностических моделей челюстей, фотометрия)</p> <p>3) Фиксация несъемного аппарата на верхнюю челюсть с целью расширения верхнего зубного ряда (АБНР или Quad Helix) Ориентировочный срок лечения 3-4 месяца</p> <p>4) Снятие аппарата для расширения с верхней челюсти. Принято решение не фиксировать небную дугу (аппарат Гожгариана) после расширения верхнего зубного ряда, так как он будет препятствовать интрузии моляров, которая планируется с целью нивелирования вертикальной дизокклюзии в переднем отделе и ортодонтической подготовки моляров к протезированию (из объективно: жевательные поверхности боковых зубов стерты до половины коронки). Для сохранения полученного результата ширины зубного ряда в дальнейшем будут установлены микроимплантаты на верхней челюсти (см. ниже) Фотопротокол на этапе лечения</p> <p>5) Назначение миогимнастики с целью нормализации положения языка</p> <p>6) Фиксация брекет-системы на верхний и нижний зубные ряды (высокое позиционирование брекетов в переднем отделе верхней челюсти)</p> <p>7) Установка микроимплантатов на верхней и нижней челюсти в боковых отделах с целью нивелирования открытого прикуса путем интрузии моляров, а также с целью создания возможности протезирования моляров верхней и нижней челюстей после ортодонтического лечения Установка микроимплантатов на верхней челюсти между корнями зубов 1.7-1.6 и 2.6-2.7 только с вестибулярной стороны с целью внедрения этих зубов и дополнительного расширения верхнего зубного ряда в области моляров при наложении эластической тяги на этапе нивелирования</p>

	<p>Установка микроимплантатов на нижней челюсти между корнями зубов 3.7-3.6 и 4.6-4.7 с вестибулярной и язычной стороны с целью внедрения этих зубов</p> <p>8) Фиксация кнопок-шипов на язычную поверхность нижних резцов с целью предупреждения прокладывания языка между зубами</p> <p>9) Использование межчелюстных эластиков открытого прикуса слабой силы на этапе нивелирования</p> <p>10) Этап юстировки (возможно назначение межчелюстных финишных эластиков)</p> <p>11) Направление к врачу стоматологу-хирургу с целью удаления микроимплантатов и коррекции десневого края в области моляров верхней и нижней челюсти с целью удлинения клинической коронки и подготовки их к дальнейшему протезированию</p> <p>12) Снятие брекет-системы с верхней и нижней челюстей, изготовление и фиксация ретенционных аппаратов</p> <p>13) Направление пациента к врачу стоматологу ортопеду с целью протезировать</p> <p>14) Фотопротокол полученного результата</p>
P 2	- Последовательность действий описана верно. Поэтапно описана ортодонтическая подготовка к протезированию на верхней и нижней челюсти. Описан план лечения с помощью микроимплантатов
P 1	- Последовательность действий описана не по порядку, упущена часть действий. Поэтапно не описана ортодонтическая подготовка к протезированию на верхней и нижней челюсти. План лечения с помощью микроимплантатов описан не точно
P 0	- Последовательность действий описана не верно. Поэтапно не описана ортодонтическая подготовка к протезированию на верхней и нижней челюсти. План лечения с помощью микроимплантатов не описан
E 5	Выберите ретенционный аппарат.
G -	Несъемная дуга-ретенер на верхней челюсти с активаторами (выступы из композитного материала в придесневой части на небной поверхности резцов с целью предупреждения рецидива открытого прикуса и съемная ретенционная каппа на верхней челюсти или съемный ретенционный пластиночный аппарат с целью предупреждения рецидива сужения верхнего зубного ряда и несъемная дуга-ретенер на нижней челюсти с кнопками-шипами на язычной поверхности нижних резцов. Возможна замена съемного ретенционного аппарата верхней челюсти после протезирования моляров
P 2	- Ретенционный аппарат выбран верно для обеих челюстей. Описана замена аппарата на верхней челюсти
P 1	- Ответ не полный. Ретенционный аппарат выбран верно для одной челюсти.
P 0	- Ответ не верный. Ретенционный аппарат выбран не верно для обеих челюстей


Вид	Код	Текст названия трудовой функции/ текст элемента мини-кейса
-----	-----	--

Н	-	019
Ф	A/02.7	Проведение обследования пациента с целью установления диагноза
И	-	ОЗНАКОМЬТЕСЬ С СИТУАЦИЕЙ И ДАЙТЕ РАЗВЕРНУТЫЕ ОТВЕТЫ НА ВОПРОСЫ
У	-	<p>Пациентка 8 лет обратилась с жалобами на асимметрию лица и отсутствие зубов.</p> <p>Из анамнеза: родовая травма. Находится на диспансерном наблюдении у невролога.</p> <p>Объективно: Профиль лица прямой, асимметрия лицевого скелета (уплощение слева). Моляры контактируют по типу 1 класса Энгля. Резцы верхней и нижней челюстей контактируют режущими краями. Средняя линия зубного ряда верхней челюсти смещена влево на 5 мм. Асимметричное сужение зубного ряда верхней челюсти. Зубы нижней челюсти перекрывают зубы верхней челюсти слева.</p> <p>Зубная формула: 6 V IV III II I 0 II III IV V 6 V IV III II I I 0 III IV V 6</p> <p>По данным ортопантомографии: адентия 2.1, 2.4, 2.5, 3.1, 3.2, 3.3, 3.4, 3.5, 4.1, 4.2.</p> <p>По данным ТРГ в прямой проекции: недоразвитие тела и альвеолярного отростка верхней челюсти слева.</p> 

		
В	1	Назначьте дополнительные исследования.
Э	-	Биометрическое изучение диагностических моделей челюстей Компьютерная томография зубных рядов и ВНЧС Фотопротокол и фотометрия
P2	-	Дополнительные исследования назначены верно.
P1	-	Дополнительные исследования назначены неполностью.
P0	-	Дополнительные исследования назначены неверно.
В	2	Поставьте диагноз
Э	-	Перекрестный прикус, осложненный прямым прикусом в переднем отделе, аномалиями формы зубных рядов, аномалиями количества и положения отдельных зубов.
P2	-	Диагноз поставлен верно.
P1	-	Диагноз поставлен неполностью, неверно определен основной диагноз.
P0	-	Диагноз поставлен неверно.
В	3	Составьте план ортодонтического лечения.
Э	-	<p>1) При необходимости - пришлифовывание бугров молочных клыков</p> <p>2) Ортодонтическое лечение с помощью съемного пластиночного аппарата с секторальным распилом и винтом на верхней челюсти.</p> <p>Ориентировочный срок лечения - 1 год Ретенционный период.</p> <p>4) По достижению 18-летнего возраста - протезировать верхнюю и нижнюю челюсть искусственными коронками с опорой на имплантаты.</p>

P2	-	Ответ верный. Весь план ортодонтического лечения составлен верно, в полном объеме.
P1	-	Ответ не полный. Не все этапы ортодонтического лечения перечислены или неверно указана их формулировка.
P0	-	Ответ неверный. План ортодонтического лечения составлен неверно.
В	4	Опишите последовательность Ваших действий.
Э	-	<p>1) Снятие диагностических оттисков с верхней и нижней челюстей с целью изготовления диагностических моделей челюстей, фотопротокол, направление на компьютерную томографию зубных рядов и ВНЧС</p> <p>2) Проведение дополнительной диагностики (биометрическое изучение диагностических моделей челюстей, фотометрия)</p> <p>3) Пришлифовывание бугров молочных клыков</p> <p>4) Припасовка и наложение съемного пластиночного аппарата на верхнюю челюсть.</p> <p>5) Рекомендовано: активация винта аппарата 1 раз в неделю.</p> <p>6) Использование данного аппарата в пассивном состоянии в ретенционном периоде с добавлением в конструкцию искусственных зубов с целью удержания места в области отсутствующих зубов. При необходимости - замена аппарата (в зависимости от периода роста) для предотвращения сдерживания роста зубочелюстной системы.</p> <p>7) припасовка и наложение съемного пластиночного аппарата на нижнюю челюсть с искусственными зубами с целью удержания места в области отсутствующих зубов. При необходимости - замена аппарата (в зависимости от периода роста) для предотвращения сдерживания роста зубочелюстной системы.</p>
P2	-	Последовательность действий описана верно.
P1	-	Последовательность действий описана не по порядку, упущена часть действий.
P0	-	Последовательность действий описана неверно.
В	5	Выберите ретенционный аппарат.
Э	-	Съемный пластиночный аппарат с искусственными зубами на верхнюю и нижнюю челюсти.
P2	-	Ретенционный аппарат выбран верно для обеих челюстей.


P1	-	Ответ не полный. Ретенционный аппарат выбран для одной челюсти.
P0	-	Ответ не верный. Ретенционный аппарат выбран не верно

Вид	Код	Текст названия трудовой функции/ текст элемента мини-кейса
Н	-	020
Ф	A/02.7	Проведение обследования пациента с целью установления диагноза
И	-	ОЗНАКОМЬТЕСЬ С СИТУАЦИЕЙ И ДАЙТЕ РАЗВЕРНУТЫЕ ОТВЕТЫ НА ВОПРОСЫ
У	-	<p>Пациентка 12 лет обратилась с жалобами на неправильное положение зубов.</p> <p>Объективно: профиль лица выпуклый. Подбородочная складка выражена. Моляры смыкаются по типу 2 класса Энгля. Сагиттальная резцовая дизокклюзия 3 мм. Сужение зубных дуг верхней и нижней челюсти. Тесное положение зубов верхней и нижней челюстей в переднем отделе. Выражена кривая Шпее (3 мм).</p> <p>По данным телерентгенограммы в боковой проекции: уменьшение размера тела нижней челюсти, увеличение угла наклона резцов верхней челюсти, уменьшение угла наклона резцов нижней челюсти.</p> 

		
В	1	Назначьте дополнительные исследования.
Э	-	Биометрическое изучение диагностических моделей челюстей Компьютерная томография зубных рядов и ВНЧС Фотопротокол и фотометрия
P2	-	Дополнительные исследования назначены верно.
P1	-	Дополнительные исследования назначены неполностью.
P0	-	Дополнительные исследования назначены неверно.
В	2	Поставьте диагноз
Э	-	Дистальный прикус, осложненный открытым прикусом в переднем отделе, аномалиями формы зубных рядов, аномалиями положения отдельных зубов.
P2	-	Диагноз поставлен верно.
P1	-	Диагноз поставлен неполностью, неверно определен основной диагноз.
P0	-	Диагноз поставлен неверно.
В	3	Составьте план ортодонтического лечения.


Э	-	<p>1) Расширение верхнего зубного ряда с помощью аппарата QuadHelix или небного бюгеля (аппарат Гожгариана)</p> <p>2) Лечение с помощью несъемной программируемой техники (брекет-системы) на верхнем и нижнем зубных рядах. В процессе лечения - расширение нижнего зубного ряда с помощью лингвальной дуги или губного бампера. При возможности стимуляции роста нижней челюсти - использование эластиков II класса, аппарата Гербста. Возможно использование микроимплантов в боковых отделах верхней челюсти с целью интрузии боковых зубов и, тем самым, обеспечения антеропозиции нижней челюсти.</p> <p>3) Ориентировочный срок лечения 2 года</p> <p>4) Ретенционный период 3 года.</p>
P2	-	Ответ верный. Весь план ортодонтического лечения составлен верно, в полном объеме.
P1	-	Ответ не полный. Не все этапы ортодонтического лечения перечислены или неверно указана их формулировка.
P0	-	Ответ неверный. План ортодонтического лечения составлен неверно.
В	4	Опишите последовательность Ваших действий.

Э	-	<p>1) Снятие диагностических оттисков с верхней и нижней челюстей с целью изготовления диагностических моделей челюстей, фотопротокол, направление на компьютерную томографию зубных рядов и ВНЧС</p> <p>2) Проведение дополнительной диагностики (биометрическое изучение диагностических моделей челюстей, фотометрия, определение периода роста по данным ТРГ в боковой проекции или по рентгенограмме кисти)</p> <p>3) Припасовка и фиксация аппарата QuadHelix или небного бюгеля</p> <p>4) Фиксация брекет-системы на верхний и нижний зубные ряды</p> <p>5) Припасовка и фиксация лингвальной дуги или губного бампера</p> <p>6) На этапе нивелирования возможно использование ранних легких эластиков II класса</p> <p>7) На этапе перемещения зубов по дуге возможна апроксимальная сепарация (стрипинг) зубов в переднем отделе с целью коррекции перекрытия в переднем отделе. На данном этапе возможна коррекция II класса с помощью аппарата Гербста или использование микроимплантов на верхней челюсти с целью интрузии боковых зубов для обеспечения антеропозиции нижней челюсти.</p> <p>8) Этап юстировки (возможно назначение финишных межчелюстных эластиков)</p> <p>9) Снятие брекет-системы с верхней и нижней челюстей, изготовление и фиксация ретенционных аппаратов</p> <p>10) Фотопротокол результата лечения</p>
P2	-	Последовательность действий описана верно. Логически объяснено за счет чего будет корректироваться аномалия, способы её нивелирования названы верно и в полном объеме.
P1	-	Последовательность действий описана не по порядку, упущена часть действий. Логически не объяснено за счет чего будет корректироваться аномалия, способы её нивелирования названы в не полном объеме.
P0	-	Последовательность действий описана неверно.
B	5	Выберите ретенционный аппарат.
Э	-	Съемная ретенционная каппа на верхнюю челюсть и несъемная ретенционная дуга на нижнюю челюсть
P2	-	Ретенционный аппарат выбран верно для обеих челюстей.
P1	-	Ответ не полный. Ретенционный аппарат выбран для одной челюсти.
P0	-	Ответ не верный. Ретенционный аппарат выбран не верно

Вид	Код	Текст названия трудовой функции/ текст элемента мини-кейса
Н	-	021
Ф	A/02.7	Проведение обследования пациента с целью установления диагноза
И	-	ОЗНАКОМЬТЕСЬ С СИТУАЦИЕЙ И ДАЙТЕ РАЗВЕРНУТЫЕ ОТВЕТЫ НА ВОПРОСЫ
У	-	<p>Пациентка 11 лет обратилась с жалобами на неправильное положение зубов верхней челюсти и выступание нижней челюсти. Объективно: профиль лица вогнутый, носогубные складки выражены, подбородочная складка сглажена. Моляры смыкаются по типу 3 класса Энгля. Резцы нижней челюсти перекрывают резцы верхней челюсти на 1/3 высоты коронки. Обратная сагиттальная дизокклюзия 5 мм. Зубы нижней челюсти перекрывают зубы верхней челюсти на всем протяжении зубного ряда. Сужение зубного ряда верхней челюсти. Трапециевидная форма зубного ряда нижней челюсти. Вестибулярное положение клыков верхней челюсти. Тесное положение зубов нижней челюсти в переднем отделе.</p> <p>По данным телерентгенографии: увеличение размера тела и угла нижней челюсти, дистальное смещение верхней челюсти, увеличение высоты переднего отдела гнатической части лицевого скелета, уменьшение наклона резцов нижней челюсти.</p> 
В	1	Назначьте дополнительные исследования.

Э	-	Биометрическое изучение диагностических моделей челюстей Компьютерная томография зубных рядов и ВНЧС Фотопротокол и фотометрия
P2	-	Дополнительные исследования назначены верно.
P1	-	Дополнительные исследования назначены неполностью.
P0	-	Дополнительные исследования назначены неверно.
В	2	Поставьте диагноз
Э	-	Мезиальный прикус, осложненный двусторонним буккальным перекрестным прикусом, обратной резцовой дизокклюзией, аномалиями формы зубных рядов, аномалиями положения отдельных зубов
P2	-	Диагноз поставлен верно.
P1	-	Диагноз поставлен неполностью, неверно определен основной диагноз, неверно определено соотношение зубных рядов по трансверзали.
P0	-	Диагноз поставлен неверно.
В	3	Составьте план ортодонтического лечения.
Э	-	1) Расширение верхнего зубного ряда с помощью аппарата быстрого небного расширения. 2) Лечение с помощью несъемной программируемой техники (брекет-системы) на верхнем и нижнем зубных рядах. В процессе лечения - использование лицевой маски с целью стимуляции роста верхней челюсти и перемещения верхнего зубного ряда вперед. 3) Ориентировочный срок лечения 2 года 4) Ретенционный период 3 года.
P2	-	Ответ верный. Весь план ортодонтического лечения составлен верно, в полном объеме.
P1	-	Ответ не полный. Не все этапы ортодонтического лечения перечислены или неверно указана их формулировка.
P0	-	Ответ неверный. План ортодонтического лечения составлен неверно.
В	4	Опишите последовательность Ваших действий.

Э	-	<p>1) Снятие диагностических оттисков с верхней и нижней челюстей с целью изготовления диагностических моделей челюстей, фотопротокол, направление на компьютерную томографию зубных рядов и ВНЧС</p> <p>2) Проведение дополнительной диагностики (биометрическое изучение диагностических моделей челюстей, фотометрия)</p> <p>3) Припасовка и фиксация аппарата быстрого небного расширения</p> <p>4) Снятие аппарата для расширения с верхней челюсти и фиксация аппарата на верхнюю челюсть после её расширения - небная дуга (аппарат Гожгариана) с целью сохранения полученной ширины зубного ряда</p> <p>5) Фиксация брекет-системы на верхний и нижний зубные ряды</p> <p>6) На этапе нивелирования возможно использование ранних легких эластиков III класса с целью коррекции аномалии в сагиттальной плоскости</p> <p>7) На этапе перемещения зубов по дуге - использование лицевой маски с целью перемещения верхнего зубного ряда вперед</p> <p>8) Этап юстировки (возможно назначение финишных межчелюстных эластиков)</p> <p>9) Снятие брекет-системы с верхней и нижней челюстей, изготовление и фиксация ретенционных аппаратов</p> <p>10) Фотопротокол результата лечения</p>
P2	-	Последовательность действий описана верно. Логически объяснено за счет чего будет корректироваться аномалия, способы её нивелирования названы верно и в полном объеме.
P1	-	Последовательность действий описана не по порядку, упущена часть действий. Логически не объяснено за счет чего будет корректироваться аномалия, способы её нивелирования названы в не полном объеме.
P0	-	Последовательность действий описана неверно.
B	5	Выберите ретенционный аппарат.
Э	-	Съемная ретенционная каппа на верхнюю челюсть и несъемная ретенционная дуга на нижнюю челюсть
P2	-	Ретенционный аппарат выбран верно для обеих челюстей.
P1	-	Ответ не полный. Ретенционный аппарат выбран для одной челюсти.
P0	-	Ответ не верный. Ретенционный аппарат выбран не верно

Вид	Код	Текст названия трудовой функции/ текст элемента мини-кейса
Н	-	022
Ф	A/02.7	Проведение обследования пациента с целью установления диагноза
И	-	ОЗНАКОМЬТЕСЬ С СИТУАЦИЕЙ И ДАЙТЕ РАЗВЕРНУТЫЕ ОТВЕТЫ НА ВОПРОСЫ
У	-	<p>Пациентка 14 лет обратилась с жалобами на отсутствие зубов нижней челюсти в переднем отделе.</p> <p>Объективно: профиль лица прямой. Резцы верхней челюсти перекрывают боковые резцы нижней челюсти на $\frac{1}{2}$ высоты коронки. Форма зубных дуг соответствует норме. Адентия центральных резцов нижней челюсти. Микроадентия боковых резцов верхней челюсти. Промежутки между резцами верхней челюсти 1-1,5 мм. 4.6 ранее удален по поводу осложнения кариеса. Тортоаномалии премоляров верхней и нижней челюсти.</p> <p>Зубная формула: 7654321 1234567 7054320 0234567</p> <p>По данным ортопантомографии: изменений в тканях пародонта нет.</p> 

		
В	1	Назначьте дополнительные исследования.
Э	-	Биометрическое изучение диагностических моделей челюстей Компьютерная томография зубных рядов и ВНЧС Фотопротокол и фотометрия
P2	-	Дополнительные исследования назначены верно.
P1	-	Дополнительные исследования назначены неполностью.
P0	-	Д
В	2	Поставьте диагноз
Э	-	Аномалии размера, количества и положения отдельных зубов. Частичная потеря зубов, односторонний включенный дефект, ограниченный зубами 4.5 и 4.7
P2	-	Диагноз поставлен верно.
P1	-	Диагноз поставлен неполностью.
P0	-	Диагноз поставлен неверно.
В	3	Составьте план ортодонтического лечения.

Э	-	<ol style="list-style-type: none"> 1) Ортодонтическое лечение с помощью несъемной программированной техники (брекет-системы) на верхнем и нижнем зубных рядах 2) В процессе лечения - перемещение боковых резцов нижней челюсти на место центральных резцов, создание места для последующего протезирования с опорой на имплантаты в области боковых резцов нижней челюсти. 3) Создание полноценного места для керамических реставраций зубов 1.2 и 2.2 4) Ориентировочный период лечения 1,5 года 5) Ретенционный период 3 года. 6) По достижению 18-летнего возраста - протезировать нижнюю челюсть искусственными коронками с опорой на имплантаты в области зубов 3.2, 4.2, 4.6.
P2	-	Ответ верный. Весь план ортодонтического лечения составлен верно, в полном объеме.
P1	-	Ответ не полный. Не все этапы ортодонтического лечения перечислены или неверно указана их формулировка.
P0	-	Ответ неверный. План ортодонтического лечения составлен неверно.
В	4	Опишите последовательность Ваших действий.
Э	-	<ol style="list-style-type: none"> 1) Снятие диагностических оттисков с верхней и нижней челюстей с целью изготовления диагностических моделей челюстей, фотопротокол, направление на компьютерную томографию зубных рядов и ВНЧС 2) Проведение дополнительной диагностики (биометрическое изучение диагностических моделей челюстей, фотометрия) 3) Фиксация брекет-системы на верхний и нижний зубные ряды 4) На этапе перемещения зубов по дуге - перемещение боковых резцов на место центральных резцов. Создание места для проведения имплантации в области зубов 3.2,4.2. 5) Создание оптимального места для последующих керамических реставраций (восстановление полноценной ширины клинической коронки) зубов 1.2, 2.2. 6) Этап юстировки (возможно назначение финишных межчелюстных эластиков) 7) Снятие брекет-системы с верхней и нижней челюстей, изготовление и фиксация ретенционных аппаратов 8) Фотопротокол результата лечения 9) По достижению 18-летнего возраста - протезировать нижнюю челюсть искусственными коронками с опорой на имплантаты в области зубов 3.2, 4.2, 4.6.

P2	-	Последовательность действий описана верно. Логически объяснено за счет чего будет корректироваться аномалия, способы её нивелирования названы верно и в полном объеме.
P1	-	Последовательность действий описана не по порядку, упущена часть действий. Логически не объяснено за счет чего будет корректироваться аномалия, способы её нивелирования названы в не полном объеме.
P0	-	Последовательность действий описана неверно.
B	5	Выберите ретенционный аппарат.
Э	-	Съемная ретенционная каппа на верхнюю челюсть и несъемная ретенционная дуга на нижнюю челюсть. На ретенционную дугу зафиксировать искусственные зубы 3.2 и 4.2 с целью сохранения места для последующей имплантации. В области отсутствующего зуба 4.6 зафиксировать сегментарную ретенционную дугу с целью сохранения положения зубов.
P2	-	Ретенционный аппарат выбран верно для обеих челюстей.
P1	-	Ответ не полный. Ретенционный аппарат выбран для одной челюсти.
P0	-	Ответ не верный. Ретенционный аппарат выбран не верно

Вид	Код	Текст названия трудовой функции/ текст элемента мини-кейса
Н	-	023
Ф	A/02.7	Проведение обследования пациента с целью установления диагноза
И	-	ОЗНАКОМЬТЕСЬ С СИТУАЦИЕЙ И ДАЙТЕ РАЗВЕРНУТЫЕ ОТВЕТЫ НА ВОПРОСЫ
У	-	<p>Пациентка 18 лет обратилась с жалобами на нарушение внешнего вида и неправильное положение зубов.</p> <p>Объективно: профиль лица прямой, асимметрия лица.</p> <p>Смыкание моляров справа по 1 классу Энгля, слева по 2 классу Энгля. Резцы верхней и нижней челюстей контактируют режущими краями. Зубы нижней челюсти перекрывают зубы верхней челюсти в боковом отделе слева, а справа смыкаются без перекрытия. Средняя линия зубного ряда нижней челюсти смещена влево на 4 мм. Симметричное сужение зубной дуги верхней челюсти. Тесное положение зубов верхней и нижней челюстей. Адентия вторых премоляров верхней челюсти.</p> <p>Зубная формула: 7604321 1234067 7654321 1234567</p> <p>По данным телерентгенограммы в прямой проекции: увеличение размера тела и ветви нижней челюсти справа. По данным томограммы ВНЧС изменений нет.</p> 
В	1	Назначьте дополнительные исследования.

Э	-	Биометрическое изучение диагностических моделей челюстей, изучение моделей челюстей в артикуляторе Компьютерная томография зубных рядов и ВНЧС Фотопротокол и фотометрия
P2	-	Дополнительные исследования назначены верно.
P1	-	Дополнительные исследования назначены неполностью.
P0	-	Дополнительные исследования назначены неверно.
В	2	Поставьте диагноз
Э	-	Двусторонний буккальный перекрестный прикус, осложнённый прямым прикусом в переднем отделе, аномалиями формы зубных рядов, аномалиями количества и положения отдельных зубов
P2	-	Диагноз поставлен верно.
P1	-	Диагноз поставлен неполностью, неверно определено соотношение зубных рядов по сагиттали и трансверзали
P0	-	Диагноз поставлен неверно.
В	3	Составьте план ортодонтического лечения.
Э	-	<ol style="list-style-type: none"> 1) Консультация челюстно-лицевого хирурга с целью планирования хирургической коррекции соотношения челюстей 2) По данным КЛКТ - при наличии зачатков третьих моляров - направление к хирургу стоматологу с целью удаления третьих моляров 3) Ортодонтическая подготовка с помощью несъемной программированной техники (брекет-системы) на верхнем и нижнем зубных рядах с целью нивелирования зубных рядов. Ориентировочный срок 1 год. 4) Хирургическая коррекция соотношения челюстей (мультисегментарная остеотомия верхней челюсти со смещением вперед и расширением по трансверзали, остеотомия нижней челюсти со смещением назад, по показаниям - гениопластика). 5) Продолжение ортодонтического лечения с целью достижения множественных окклюзионных контактов. Ориентировочный срок 6-8 месяцев. 6) Ретенционный период 3 года.
P2	-	Ответ верный. Весь план ортодонтического лечения составлен верно, в полном объеме.

P1	-	Ответ не полный. Не все этапы комбинированного лечения перечислены или неверно указана их формулировка.
P0	-	Ответ неверный. План ортодонтического лечения составлен неверно.
B	4	Опишите последовательность Ваших действий.
Э	-	<p>1) Снятие диагностических оттисков с верхней и нижней челюстей с целью изготовления диагностических моделей челюстей, фотопротокол, направление на компьютерную томографию зубных рядов и ВНЧС</p> <p>2) Проведение дополнительной диагностики (биометрическое изучение диагностических моделей челюстей, фотометрия)</p> <p>3) Совместная консультация с челюстно-лицевым хирургом для планирования хирургической коррекции соотношения челюстей</p> <p>4) Удаление верхних и нижних третьих моляров, в случае их наличия.</p> <p>5) Фиксация брекет-системы на верхний и нижний зубные ряды</p> <p>6) По окончании этапов нивелирования и перемещения зубов по дуге - снятие оттисков с верхней и нижней челюстей, загипсовка моделей в артикуляторе, повторная ТРГ в боковой и прямой проекциях с целью анализа и расчета планируемого объема хирургического вмешательства.</p> <p>7) Хирургическая коррекция соотношения челюстей в условиях стационара.</p> <p>8) Продолжение ортодонтического лечения с целью достижения множественных окклюзионных контактов.</p> <p>7) Снятие брекет-системы с верхней и нижней челюстей, изготовление и фиксация ретенционных аппаратов</p> <p>8) Фотопротокол результата лечения</p>
P2	-	Последовательность действий описана верно. Логически объяснено за счет чего будет корректироваться аномалия, объяснена последовательность аппаратурно-хирургического метода лечения.
P1	-	Последовательность действий описана не по порядку, упущена часть действий. Логически не объяснено за счет чего будет корректироваться аномалия, способы её нивелирования названы в не полном объеме.
P0	-	Последовательность действий описана неверно.
B	5	Выберите ретенционный аппарат.

Э	-	Съемная ретенционная каппа на верхнюю челюсть и несъемная ретенционная дуга на нижнюю челюсть.
P2	-	Ретенционный аппарат выбран верно для обеих челюстей.
P1	-	Ответ не полный. Ретенционный аппарат выбран для одной челюсти.
P0	-	Ответ не верный. Ретенционный аппарат выбран не верно

Вид	Код	Текст названия трудовой функции/ текст элемента мини-кейса
Н	-	024
Ф	A/02.7	Проведение обследования пациента с целью установления диагноза
И	-	ОЗНАКОМЬТЕСЬ С СИТУАЦИЕЙ И ДАЙТЕ РАЗВЕРНУТЫЕ ОТВЕТЫ НА ВОПРОСЫ
У	-	Пациентка 16 лет обратилась с жалобами на асимметрию лица, которая была замечена ее родителями при просмотре фотографий. Объективно: Профиль лица прямой, асимметрия нижней и средней третей лица с преобладанием правой стороны. Открывание рта свободное в полном объеме без смещения нижней челюсти. При пальпации и аускультации ВНЧС хруста и щелчков не обнаружено. Моляры смыкаются по 1 классу Энгля. Клыки справа по 3 классу, слева по 1 классу Энгля. Резцы верхней челюсти перекрывают резцы нижней челюсти на 1/8 высоты коронки. Средняя линия зубного ряда нижней челюсти смещена влево на 3 мм. Между премолярами и клыками нижней челюсти справа промежутки от 1 до 3 мм. Тесное положение зубов верхней челюсти в переднем отделе.
В	1	Назначьте дополнительные исследования.
Э	-	Биометрическое изучение диагностических моделей челюстей Компьютерная томография зубных рядов и ВНЧС Фотопротокол и фотометрия
P2	-	Дополнительные исследования назначены верно.
P1	-	Дополнительные исследования назначены неполностью.
P0	-	Дополнительные исследования назначены неверно.

В	2	Поставьте диагноз
Э	-	Аномалии формы зубных рядов, аномалии положения отдельных зубов
P2	-	Диагноз поставлен верно.
P1	-	Диагноз поставлен неполностью, неверно определено соотношение зубных рядов по сагиттали.
P0	-	Диагноз поставлен неверно.
В	3	Составьте план ортодонтического лечения.
Э	-	<p>1) Ортодонтическое лечение с помощью несъемной программированной техники (брекет-системы) на верхнем и нижнем зубных рядах. Ориентировочный срок 1,5-2 года.</p> <p>2) На этапе перемещения зубов по дуге - установка микроимпланта в боковом отделе нижней челюсти справа с целью обеспечения абсолютной опоры при перемещении зубов и нормализации средней линии нижнего зубного ряда.</p> <p>3) Ретенционный период - 3 года.</p>
P2	-	Ответ верный. Весь план ортодонтического лечения составлен верно, в полном объеме.
P1	-	Ответ не полный. Не все этапы ортодонтического лечения перечислены или неверно указана их формулировка.
P0	-	Ответ неверный. План ортодонтического лечения составлен неверно.
В	4	С помощью каких элементов планируется закрытие промежутков между зубами

Э	-	<p>Варианты закрытия промежутков на нижней челюсти:</p> <ol style="list-style-type: none"> 1) С помощью эластической цепочки 2) С помощью закрывающей пружины 3) С помощью закрывающей петли (на проволочной дуге) 4) Использование проволочной дуги с DKL-петлями. 5) Использование кантиливера. 6) Использование Т-петли. <p>Все варианты закрытия промежутков предполагают обеспечение стабилизации первых моляров, так как их соотношение не должно нарушаться.</p>
P2	-	Варианты закрытия промежутков описаны верно, в полном объеме.
P1	-	Варианты закрытия промежутков описаны неполностью.
P0	-	Варианты закрытия промежутков описаны неверно.
В	5	Предложите способы стабилизации положения моляров
Э	-	<p>На верхней челюсти:</p> <ol style="list-style-type: none"> 1) небный бюгель (аппарат Гожгариана) 2) Использование микроимплантов с жёстким соединением с зубом. 3) Выполнение стоп-изгибов на проволочной дуге. <p>На нижней челюсти:</p> <ol style="list-style-type: none"> 1) лингвальная дуга 2) Использование микроимплантов (закрытие промежутков с наложением тяги от микроимпланта к перемещаемому зубу) 3) Выполнение стоп-изгибов на проволочной дуге.
P2	-	Способы стабилизации положения моляров описаны верно.
P1	-	Способы стабилизации положения моляров описаны неполностью.
P0	-	Способы стабилизации положения моляров описаны неверно.

Вид	Код	Текст названия трудовой функции/ текст элемента мини-кейса

Н	-	025
Ф	A/02.7	Проведение обследования пациента с целью установления диагноза
И	-	ОЗНАКОМЬТЕСЬ С СИТУАЦИЕЙ И ДАЙТЕ РАЗВЕРНУТЫЕ ОТВЕТЫ НА ВОПРОСЫ
У	-	Пациентка 18 лет обратилась с жалобами на асимметрию лица проявляющуюся постепенно. Объективно: Профиль лица выпуклый, асимметрия нижней трети лица с преобладанием правой стороны. Открывание рта свободное в полном объеме со смещением нижней челюсти. При пальпации и аускультации ВНЧС определяется щелчок и смещение головки слева. Щечные бугорки зубов нижней челюсти справа перекрывают щечные бугорки зубов антагонистов на участке от 7-х до 3-х зубов. Резцы верхней челюсти перекрывают резцы нижней челюсти на 1/3 высоты коронки. Средняя линия зубного ряда нижней челюсти смещена вправо на 4 мм (при широко открытом рте средние линии верхнего и нижнего зубных рядов совпадают).
В	1	Назначьте дополнительные исследования.
Э	-	Биометрическое изучение диагностических моделей челюстей, изучение моделей челюстей в артикуляторе Компьютерная томография зубных рядов и ВНЧС Фотопротокол и фотометрия
P2	-	Дополнительные исследования назначены верно.
P1	-	Дополнительные исследования назначены неполностью.
P0	-	Д
В	2	Поставьте диагноз
Э	-	Односторонний буккальный перекрёстный прикус
P2	-	Диагноз поставлен верно.
P1	-	Диагноз поставлен неполностью, неверно определено соотношение зубных рядов по трансверзали.
P0	-	Диагноз поставлен неверно.

В	3	Составьте план ортодонтического лечения.
Э	-	<p>1) На основании данных биометрического изучения диагностических моделей челюстей: в случае определения одностороннего сужения верхней челюсти - планировать расширение верхнего зубного ряда с помощью аппарата QuadHelix или с помощью микроимплантов.</p> <p>2) Ортодонтическое лечение с помощью несъемной программированной техники (брекет-системы) на верхнем и нижнем зубных рядах. Ориентировочный срок 1,5-2 года.</p> <p>3) В процессе лечения - использование эластиков перекрестного прикуса (также возможно использование микроимплантов для устранения перекрестного прикуса)</p> <p>4) Ретенционный период - 3 года.</p>
P2	-	Ответ верный. Весь план ортодонтического лечения составлен верно, в полном объеме.
P1	-	Ответ не полный. Не все этапы ортодонтического лечения перечислены или неверно указана их формулировка.
P0	-	Ответ неверный. План ортодонтического лечения составлен неверно.
В	4	Укажите способы определения правильного положения нижней челюсти
Э	-	<p>1) Загипсовка гипсовых моделей челюстей в артикулятор с восковыми блоками с разобщением 3 мм (для дифференцирования вынужденного положения нижней челюсти)</p> <p>2) С помощью листового калибратора</p> <p>3) С помощью депрограмматора Койса</p> <p>4) Билатеральное манипулирование (метод Доусона)</p> <p>5) С помощью миомонитора и диагностической системы K7</p>
P2	-	Способы определения правильного положения нижней челюсти указаны верно, в полном объеме.
P1	-	Указано недостаточное количество способов определения правильного положения нижней челюсти.
P0	-	Способы определения правильного положения нижней челюсти указаны неверно.

В	5	Укажите способы закрепления правильного положения нижней челюсти.
Э	-	<p>1) Анатомическая ретенция - наличие плотных межокклюзионных контактов на всем протяжении зубного ряда. При наличии стираемости зубов, несостоятельности пломб и искусственных коронок - показано ортопедическое лечение с целью восстановления полноценной формы коронковой части зубов и восстановления контактов между зубами. При неправильном положении зубов - показано ортодонтическое лечение с целью достижения множественных контактов.</p> <p>2) Аппаратурный метод ретенции - с помощью двучелюстных позиционером, съемных ретенционных капп.</p> <p>3) Причиной нестабильности положения нижней челюсти также может являться дисфункция (дисбаланс) мышечной системы - в таких случаях показаны - центрирующие и релаксирующие сплинты (шины) и миогимнастика.</p>
P2	-	Способы закрепления правильного положения нижней челюсти описаны верно, в полном объеме.
P1	-	Способы закрепления правильного положения нижней челюсти описаны неполностью, логически не объяснены различные методы стабилизации.
P0	-	Способы закрепления правильного положения нижней челюсти описаны неверно.

Вид	Код	Текст названия трудовой функции/ текст элемента мини-кейса
Н	-	026
Ф	A/02.7	Проведение обследования пациента с целью установления диагноза
И	-	ОЗНАКОМЬТЕСЬ С СИТУАЦИЕЙ И ДАЙТЕ РАЗВЕРНУТЫЕ ОТВЕТЫ НА ВОПРОСЫ

У	-	<p>Пациент 50 лет обратился с жалобами на травму слизистой оболочки неба резцами нижней челюсти. Головные боли и заложенность ушей.</p> <p>Объективно: Профиль лица выпуклый, подбородочная складка выражена, углы рта опущены. Резцы верхней челюсти перекрывают резцы нижней челюсти на всю длину коронки. На слизистой оболочке твердого неба отпечатки режущих краев зубов нижней челюсти. Оголение корней резцов верхней челюсти на 1/3. Моляры нижней челюсти отсутствуют. Соотношение клыков по II классу Энгля. Тесное положение резцов нижней челюсти в переднем отделе. Язычный наклон премоляров нижней челюсти. При смыкании зубных рядов боковые зубы верхней челюсти отстоят от слизистой оболочки альвеолярного отростка на 3 мм.</p>
В	1	Назначьте дополнительные исследования.
Э	-	<p>Биометрическое изучение диагностических моделей челюстей, изучение моделей челюстей в артикуляторе</p> <p>Компьютерная томография зубных рядов и ВНЧС</p> <p>Фотопротокол и фотометрия</p>
P2	-	Дополнительные исследования назначены верно.
P1	-	Дополнительные исследования назначены неполностью.
P0	-	Дополнительные исследования назначены неверно.
В	2	Поставьте диагноз
Э	-	<p>Дистальный прикус, осложненный глубоким травмирующим прикусом, аномалиями формы зубных рядов, аномалиями положения отдельных зубов. Частичная потеря зубов (двусторонний концевой дефект). Феномен Попова-Годона боковых зубов верхней челюсти.</p> <p>Степень тяжести пародонтита возможно определить только после рентгенологического исследования.</p>
P2	-	Диагноз поставлен верно.
P1	-	Диагноз поставлен неполностью, не учтена сопутствующая патология.
P0	-	Диагноз поставлен неверно.
В	3	С какими специалистами необходимо провести консультации.

Э	-	<p>1) Консультация врача-терапевта-пародонтолога с целью возможности проведения пародонтологического лечения.</p> <p>2) Консультация врача-хирурга-стоматолога с целью определения возможности проведения имплантации в боковых отделах нижней челюсти, а также установки микроимплантов в боковых отделах верхней челюсти для устранения зубоальвеолярного удлинения зубов.</p> <p>3) Консультация врача-стоматолога-ортопеда с целью определения возможностей рационального протезирования нижней челюсти.</p>
P2	-	Ответ верный. Консультации смежных специалистов определены верно, в полном объеме.
P1	-	Ответ не полный. Консультации смежных специалистов определены неполностью, логически не объяснена необходимость дополнительных консультаций.
P0	-	Ответ неверный. Консультации смежных специалистов определены неверно.
В	4	Составьте план лечения.

Э	-	<ol style="list-style-type: none"> 1) Консультация врача-терапевта-пародонтолога с целью возможности проведения пародонтологического лечения. 2) Консультация врача-хирурга-стоматолога с целью определения возможности проведения имплантации в боковых отделах нижней челюсти, а также установки микроимплантов в боковых отделах верхней челюсти для устранения зубоальвеолярного удлинения зубов. 3) Консультация врача-стоматолога-ортопеда с целью определения возможностей рационального протезирования нижней челюсти. 4) Ортодонтическое лечение с помощью несъемной программированной техники (брекет-системы) на верхнем и нижнем зубных рядах. Ориентировочный срок 1,5 года. 5) На этапе нивелирования - фиксация накусочных брекетов с целью нормализации межальвеолярной высоты и использование раних слабых эластиков для нормализации кривой Шпее. 6) На этапе нивелирования - установка микроимплантов в боковых отделах верхней челюсти с вестибулярной и небной сторон с целью интрузии боковых зубов. 7) На этапе перемещения зубов по дуге - проведение операции имплантации на нижней челюсти с последующим протезированием временными коронками с целью стабилизации положения нижней челюсти. 8) Ретенционный период. 9) Рациональное протезирование нижней челюсти искусственными коронками с опорой на имплантатах.
P2	-	<p>Ответ верный. Весь план ортодонтического лечения составлен верно, в полном объеме.</p>
P1	-	<p>Ответ не полный. Не учтены этапы проведения лечения смежных специалистов.</p>
P0	-	<p>Ответ неверный. План ортодонтического лечения составлен неверно.</p>
В	5	<p>Укажите способы закрепления правильного положения нижней челюсти.</p>

Э	-	<p>1) Анатомическая ретенция - наличие плотных межокклюзионных контактов на всем протяжении зубного ряда. При наличии стираемости зубов, несостоятельности пломб и искусственных коронок или отсутствии зубов - показано ортопедическое лечение с целью восстановления полноценной формы коронковой части зубов и восстановления контактов между зубами. При неправильном положении зубов - показано ортодонтическое лечение с целью достижения множественных контактов.</p> <p>2) Аппаратурный метод ретенции - с помощью двучелюстных позиционеров, съемных ретенционных капп.</p> <p>3) Причиной нестабильности положения нижней челюсти также может являться дисфункция (дисбаланс) мышечной системы - в таких случаях показаны - центрирующие и релаксирующие сплинты (шины) и миогимнастика.</p>
P2	-	Способы закрепления правильного положения нижней челюсти описаны верно, в полном объеме.
P1	-	Способы закрепления правильного положения нижней челюсти описаны неполностью, логически не объяснены различные методы стабилизации.
P0	-	Способы закрепления правильного положения нижней челюсти описаны неверно.

Вид	Код	Текст названия трудовой функции/ текст элемента мини-кейса
Н	-	027
Ф	A/02.7	Проведение обследования пациента с целью установления диагноза
И	-	ОЗНАКОМЬТЕСЬ С СИТУАЦИЕЙ И ДАЙТЕ РАЗВЕРНУТЫЕ ОТВЕТЫ НА ВОПРОСЫ

У	-	Пациентка 15 лет обратилась с жалобами на асимметрию лица, которая была замечена ее родителями при просмотре фотографий. Объективно: Профиль лица вогнутый, асимметрия нижней и средней третей лица с преобладанием правой стороны. Открывание рта свободное в полном объеме, сопровождается смещением нижней челюсти вправо, при этом центральная линия зубного ряда нижней челюсти совпадает со срединной линией лица. При пальпации и аускультации ВНЧС - щелчки в области правого сустава. Моляры справа смыкаются по 3 классу Энгля, слева по 1 классу. Клыки справа по 3 классу, слева по 1 классу Энгля. Резцы верхней челюсти перекрывают резцы нижней челюсти на 1/10 высоты коронки. Средняя линия зубного ряда нижней челюсти смещена влево на 4 мм. Тесное положение зубов верхней и нижней челюсти в передних отделах.
В	1	Предложите дополнительные методы обследования
Э	-	Биометрическое изучение диагностических моделей челюстей, изучение моделей челюстей в артикуляторе Компьютерная томография зубных рядов и ВНЧС Фотопротокол и фотометрия Миомонитор и диагностическая система K7
P2	-	Дополнительные исследования назначены верно.
P1	-	Дополнительные исследования назначены неполностью.
P0	-	Дополнительные исследования назначены неверно.
В	2	Поставьте диагноз
Э	-	Мезиальный прикус, осложненный аномалиями положения отдельных зубов
P2	-	Диагноз поставлен верно.
P1	-	Диагноз поставлен неполностью, неверно определено соотношение зубных рядов по сагиттали.
P0	-	Диагноз поставлен неверно.
В	3	Составьте план ортодонтического лечения.

Э	-	<ol style="list-style-type: none"> 1) На основании данных биометрического изучения диагностических моделей челюстей: в случае определения сужения верхней челюсти - планировать расширение верхнего зубного ряда с помощью аппарата QuadHelix, АБНР или с помощью микроимплантов. 2) На основании изучения моделей челюстей в артикуляторе - при наличии суперконтактов и вынужденного положения нижней челюсти - изготовление позиционирующего спланта (шины). Ориентировочный срок 6 месяцев. 3) Ортодонтическое лечение с помощью несъемной программированной техники (брекет-системы) на верхнем и нижнем зубных рядах. Ориентировочный срок 1,5-2 года. 4) В процессе лечения - возможно использование микроимплантов на нижней челюсти справа с целью дистализации зубного ряда и достижения соотношения моляров по I классу Энгля. 5) Ретенционный период - 3 года.
P2	-	Ответ верный. Весь план ортодонтического лечения составлен верно, в полном объеме.
P1	-	Ответ не полный. Не все этапы ортодонтического лечения перечислены или неверно указана их формулировка.
P0	-	Ответ неверный. План ортодонтического лечения составлен неверно.
В	4	Укажите способы определения правильного положения нижней челюсти
Э	-	<ol style="list-style-type: none"> 1) Загипсовка гипсовых моделей челюстей в артикулятор с восковыми блоками с разобщением 3 мм (для дифференцирования вынужденного положения нижней челюсти) 2) С помощью листового калибратора 3) С помощью депрограмматора Койса 4) Билатеральное манипулирование (метод Доусона) 5) С помощью миомонитора и диагностической системы К7
P2	-	Способы определения правильного положения нижней челюсти указаны верно, в полном объеме.
P1	-	Указано недостаточное количество способов определения правильного положения нижней челюсти.
P0	-	Способы определения правильного положения нижней челюсти указаны неверно.

В	5	Предложите способы стабилизации положения моляров
Э	-	На верхней челюсти: 1) небный бюгель (аппарат Гожгариана) 2) Использование микроимплантов с жёстким соединением с зубом. 3) Выполнение стоп-изгибов на проволочной дуге. На нижней челюсти: 1) лингвальная дуга 2) Использование микроимплантов (закрытие промежутков с наложением тяги от микроимпланта к перемещаемому зубу) 3) Выполнение стоп-изгибов на проволочной дуге.
P2	-	Способы стабилизации положения моляров описаны верно.
P1	-	Способы стабилизации положения моляров описаны неполностью.
P0	-	Способы стабилизации положения моляров описаны неверно.

Вид	Код	Текст названия трудовой функции/ текст элемента мини-кейса
Н	-	028
Ф	A/02.7	Проведение обследования пациента с целью установления диагноза
И	-	ОЗНАКОМЬТЕСЬ С СИТУАЦИЕЙ И ДАЙТЕ РАЗВЕРНУТЫЕ ОТВЕТЫ НА ВОПРОСЫ
У	-	Пациентка 18 лет обратилась с жалобами на неправильное положение зубов. Объективно: Профиль лица выпуклый. Открывание рта свободное в полном объеме. Резцы верхней челюсти перекрывают резцы нижней челюсти на 2/3 высоты коронки. Средняя линия зубного ряда нижней челюсти смещена вправо на 4 мм. Протрузия резцов верхней челюсти. Смыкание моляров и клыков – 2 класс Энгля. Форма зубного ряда верхней челюсти – V-образная. Тесное положение зубов в переднем отделе нижней челюсти. Тортоаномалия 3.3, 4.3.

В	1	Предложите дополнительные методы обследования
Э	-	Биометрическое изучение диагностических моделей челюстей, изучение моделей челюстей в артикуляторе Компьютерная томография зубных рядов и ВНЧС Фотопротокол и фотометрия М
P2	-	Дополнительные исследования назначены верно.
P1	-	Дополнительные исследования назначены неполностью.
P0	-	Дополнительные исследования назначены неверно.
В	2	Поставьте диагноз
Э	-	Дистальный прикус, осложненный глубоким прикусом, аномалиями формы зубных рядов, аномалиями положения отдельных зубов
P2	-	Диагноз поставлен верно.
P1	-	Диагноз поставлен неполностью.
P0	-	Диагноз поставлен неверно.
В	3	Составьте план ортодонтического лечения.

Э	-	<p>1) РЦМ-диагностика и определение патогенетического фактора формирования дистального прикуса.</p> <p>В случае, если патология обусловлена макро- и/или прогнатией верхней челюсти: необходимо по данным КЛКТ определить возможность дистализации верхнего зубного ряда с помощью микроимплантов. Если данный способ невозможен - удаление зубов 1.4 и 2.4 с последующей ретракцией переднего отдела верхнего зубного ряда.</p> <p>В случае, если дистальный прикус обусловлен ретрогнатией нижней челюсти - провести интрузию боковых зубов верхней челюсти с целью достижения антеропозиции нижней челюсти, или использование аппаратов для коррекции II класса (эластики II класса, аппарат Гербста).</p> <p>В случае, если патология обусловлена микрогнатией нижней челюсти - консультация челюстно-лицевого хирурга о возможности проведения компрессионно-дистракционного остеогенеза в области углов нижней челюсти.</p> <p>2) Ортодонтическое лечение с помощью несъемной программированной техники (брекет-системы) на верхнем и нижнем зубных рядах. Ориентировочный срок 2 года.</p> <p>3) Ретенционный период.</p>
P2	-	Ответ верный. Весь план ортодонтического лечения составлен верно, в полном объеме.
P1	-	Ответ не полный. Не все возможные этапы ортодонтического лечения перечислены или неверно указана их формулировка.
P0	-	Ответ неверный. План ортодонтического лечения составлен неверно.
В	4	Укажите возможные варианты патогенеза данной аномалии прикуса
Э	-	<p>Патогенетические факторы формирования дистального прикуса:</p> <ul style="list-style-type: none"> - Макрогнатия верхней челюсти - Прогнатия верхней челюсти - Микрогнатия нижней челюсти - Ретрогнатия нижней челюсти - Сочетанные формы
P2	-	Варианты патогенеза данной аномалии прикуса указаны верно, в полном объеме.

P1	-	Варианты патогенеза данной аномалии прикуса указаны не полностью.
P0	-	Варианты патогенеза данной аномалии прикуса указаны неверно.
B	5	Предложите наиболее оптимальные варианты ретенционных аппаратов после завершения лечения
Э	-	1) Двучелюстной позиционер, который обеспечит стабильное положение зубов и стабильное положение нижней челюсти 2) Съёмная ретенционная каппа на верхнюю челюсть и несъёмная ретенционная дуга на нижнюю челюсть
P2	-	Ретенционный аппарат выбран верно для обеих челюстей.
P1	-	Ответ не полный. Ретенционный аппарат выбран для одной челюсти.
P0	-	Ответ не верный. Ретенционный аппарат выбран не верно

ых аномалий и постановки диагноза с учетом периода развития зубочелюстной системы, проведение лечебных

с зубочелюстно-лицевыми аномалиями в периоде смены зубов.

А ВОПРОСЫ

обами на неправильное положение передних зубов верхней челюсти. Профиль лица выпуклый, губы в состоянии
полюсов и клыков – по 2 классу Энгля. Форма зубного ряда верхней челюсти – V-образная, нижней челюсти – трапе
деле нижней челюсти. Зуб 4.7 в стадии прорезывания, прорезавшаяся часть коронки имеет язычный наклон.

еских моделей челюстей, ОПТГ, ТРГ в прямой и боковой проекции, КТ.

им прикусом (K07.22), чрезмерно глубоким вертикальным прикусом (K07.23), смещением зубов (K07.31).

ия оказывают влияние различные комбинации множества факторов.
и находится в заднем положении (младенческая ретрогения). Во время акта сосания ребенок прикладывает определенное усилие. В искусственном вскармливании, если отверстие в соске имеет большой диаметр, и ребенок не прикладывает должное усилие, сосание приводит по каким-либо причинам, сосание становится вредной привычкой. У детей старше 1,5 лет, сосущих соску, или соску, которая прирастается и отталкивается от небной поверхности фронтальной группы зубов, и который сопровождается значительным

нарушение носового дыхания. В результате нарушения носового дыхания рот у ребенка все время приоткрыт, что приводит к его сужению.

на процессы созревания и роста, что в свою очередь нарушает сроки и парность прорезывания зубов, что ведет к образованию прогения нижней челюсти в большинстве случаев приводит к формированию дистального прикуса нижней челюсти замедляет ее нормальное развитие. Следует отметить, что нарушение окклюзионных взаимоотношений

алии.

я аномалии.

мируемой техники (брекет-система) с целью исправления формы зубных дуг, исправления положения отдельных зубов

ия использовать трейнер (или накusочные брекеты/накладки).

льных методов исследования) принять решение о стимуляции роста нижнего зубного ряда с применением аппаратов

ершения лечения.

ы ретенционных аппаратов:

несъемные ретенционные аппараты на верхний и нижний зубные ряды, съемная двучелюстная шина на ночь (шина на верхний ряд на ночь, несъемный ретенционный аппарат на нижний зубной ряд).

ых аномалий и постановки диагноза с учетом периода развития зубочелюстной системы, проведение лечебных мероприятий

с зубочелюстно-лицевыми аномалиями в периоде смены зубов.

А ВОПРОСЫ

на нарушение эстетики лица. Профиль лица вогнутый. Открывание рта в полном объеме, патологических щелчков
икальная резцовая дизокклюзия – 3 мм. При сборе анамнеза выявлена вредная привычка прокладывания языка между

еских моделей челюстей, ОПТГ, ТРГ в прямой и боковой проекции, КТ.

ронической травмы. Хроническая травма возникает вследствие действия вредных привычек – прокладывания язы
привести неправильное вскармливание. В первый год жизни у ребенка сформирован инфантильный тип глотан
м, то кончик языка упирается в передние зубы, как в преграду, в результате чего нижняя челюсть может выдвигать
алии.

я аномалии.

мируемой техники (брекет-система) с целью исправления формы зубных дуг, исправления положения отдельных

ния использовать трейнер (шпы/несъемную заслонку для языка).

тодов исследования) принять решение об использовании лицевой маски с целью стимуляции роста верхней челю

ершения лечения.

ы ретенционных аппаратов:

несъемные ретенционные аппараты на верхний и нижний зубные ряды, съемная двучелюстная шина на ночь с цел
ной ряд на ночь, несъемный ретенционный аппарат на нижний зубной ряд.

ых аномалий и постановки диагноза с учетом периода развития зубочелюстной системы, проведение лечебных
с зубочелюстно-лицевыми аномалиями в периоде смены зубов.

А ВОПРОСЫ

ми на нарушение эстетики лица, неправильное положение зубов. Профиль лица вогнутый, прогения, открывание р
зубов в переднем отделе нижней челюсти.

еских моделей челюстей, ОПТГ, ТРГ в прямой и боковой проекции, КТ.

7.11), скученность (K07.30).

челюсти развивается чрезмерно. Различные аномалии формы зубов – макроденция на нижней челюсти и/или микро
в первый год жизни у ребенка сформирован инфантильный тип глотания, нижняя челюсть при сосательных движениях
как в преграду, в результате чего нижняя челюсть может выдвигаться вперед.

могут привести к нарушению формирования костей, их минерализации. Это может нарушить рост челюстей, а так

гормона. Это приводит к акромегалии, характерным признаком которой является увеличение в размерах нижней че
постоянное патологическое давление на передний отдел нижней челюсти. Макроглоссия также способствует увеличе
воздуха, вынужден смещать нижнюю челюсть вперед, отводя при этом и корень языка. Это приводит к формиро
нюю челюсть, парафункции мышц лица также приводят к антериальному прикусу.

ном периоде смены зубов, а также супрапозиция резцов нижней челюсти приводят к блоку нижней челюсти в пере
к кариозным процессом нижних моляров и поворот по оси нижних резцов приводят к мезиальной окклюзии. Раннее
алии.

я аномалии.

годов исследования) принять решение об использовании лицевой маски с целью стимуляции роста верхней челюст
онтическое и хирургическое лечение).

звершения лечения.

ты ретенционных аппаратов:

ле – несъемные ретенционные аппараты на верхний и нижний зубные ряды.

и зубной ряд на ночь, несъемный ретенционный аппарат на нижний зубной ряд.

ых аномалий и постановки диагноза с учетом периода развития зубочелюстной системы, проведение лечебных

с зубочелюстно-лицевыми аномалиями в периоде постоянных зубов.

А ВОПРОСЫ

и на нарушение эстетики лица, неправильное положение зубов. Профиль лица прямой, увеличение нижней трети лица. Зубы верхней челюсти не имеют контакта с резцами нижней челюсти. Форма верхнего зубного ряда U-образная, форма ниж-

еских моделей челюстей, ОПТГ, ТРГ в прямой и боковой проекции, КТ.

дением зубов (K07.31), поворотом (K07.32).

родения на верхней челюсти могут привести развитию аномалии по 3 классу Энгля. Если после того, как прорезывание зубов в ситуации к патологии прикуса привела комбинация двух факторов: несоответствие размеров зубов и вредная привычка сосать палец языка. При укорочении уздечки языка или ее аномальном прикреплении появляется постоянное патологическое

программируемой техники (брекет-система) с целью исправления формы зубных дуг, исправления положения от
лечения использовать трейнер (шпы/несъемную заслонку для языка).

становление формы зубов при наличии несоответствия размеров зубов на верхней и нижней челюсти в переднем от

а Бынина, активатор функции Френкля 3 типа, бионатор Бальтерса, корректор 3 класса, лицевая маска.

параты для лечения мезиального прикуса.

те все аппараты для лечения мезиального прикуса.

ы для лечения мезиального прикуса.

ершения лечения

ы ретенционных аппаратов:

мные ретенционные аппараты на верхний и нижний зубные ряды, съемный двучелюстной аппарат на ночь.

яд на ночь, несъемный ретенционный аппарат на нижний зубной ряд.

ых аномалий и постановки диагноза с учетом периода развития зубочелюстной системы, проведение лечебных

с зубочелюстно-лицевыми аномалиями в периоде постоянных зубов.

А ВОПРОСЫ

, кожные покровы без патологических изменений. Открывание рта в полном объеме, со стороны ВНЧС имеются

высоты коронки, форма верхнего зубного ряда трапецевидная, форма нижнего зубного ряда – седловидная, ретрузии

еских моделей челюстей, ТРГ в прямой и боковой проекции, КТ ВНЧС, МРТ ВНЧС.

вертикальным перекрытием, смещением зубов (K07.31), поворотом (K07.32).

я.

енная предрасположенности к заболеванию сустава. При проведении клинико-генеалогические исследов. При перерастежении внутрисуставных связок происходит смещение суставного диска. На ранних стадиях заболевание с повторением щелчка. В патогенезе формирования заболевания сустава также может играть роль патология при заднем положении с последующим развитием дегенеративных изменений биламинарной зоны и перерастяжением

руемой техники (брекет-система) с целью исправления формы зубных дуг, исправления положения отдельных зубов. Для исправления использовать трейнер (или накусочные брекеты/накладки). Каппы на этапе ортодонтического лечения.

тактов.

ат Андрезена-Гойпля, активатор функции Френкля 1 и 2 типа, бионатор Бальтерса, лицевая дуга.

араты для лечения дистального прикуса.

е все аппараты для лечения дистального прикуса.

ы для лечения дистального прикуса.

ершения лечения

ы ретенционных аппаратов:

несъемные ретенционные аппараты на верхний и нижний зубные ряды.

ной ряд на ночь, несъемный ретенционный аппарат на нижний зубной ряд.

ых аномалий и постановки диагноза с учетом периода развития зубочелюстной системы, проведение лечебных

с зубочелюстно-лицевыми аномалиями в периоде временных зубов.

А ВОПРОСЫ

подбородочные складки выражены. Кожные покровы сухие. Отсутствует волосяной покров. В полости рта отсутст

бтация медицинского генетика стоматологического профиля центра врожденной патологии, составлены медико-ге

ится к поддержке нормальной жизнедеятельности и профилактике осложнений. Для увлажнения кожи использую
сным становится перегрев, поэтому особую осторожность необходимо проявлять в летние жаркие месяцы.
ней для увлажнения, давать обильное питье. Также проводят лечение и профилактику вторичных бактериальн

дисплазией заключается в рациональном протезировании – изготовление съемных пластиночных аппаратов.

дерматологом, окулистом, невропатологом один раз в год.

стью.

ансерного наблюдения.

ение их формы и формы постоянных зубов путем протезирования, замещение дефектов зубных рядов съемным

Вид	Код	Текст названия трудовой функции/ текст элемента мини-кейса
Н	-	035
Ф	A/01.8	Проведение обследования пациентов в целях выявления зубочелюстно-лицевых аномалий и постановки диагноза с учетом периода развития зубочелюстной системы, проведение лечебных и реабилитационных мероприятий в объеме, соответствующем требованиям квалификационной характеристики;
Ф	A/03.8	Назначение лечения и контроль его эффективности и безопасности у

		пациентов с зубочелюстно-лицевыми аномалиями в периоде смены зубов.
...		
И	-	ОЗНАКОМЬТЕСЬ С СИТУАЦИЕЙ И ДАЙТЕ РАЗВЕРНУТЫЕ ОТВЕТЫ НА ВОПРОСЫ
У	-	Пациент 8 лет. Жалобы на отсутствие в полости рта зуба 3.1. Объективно: Профиль лица выпуклый. Подбородочная складка выражена. Моляры и клыки смыкаются по 1 классу Энгля. Резцы верхней челюсти перекрывают резцы нижней челюсти на 2/3 высоты коронки, режуще-бугорковый контакт отсутствует, сагиттальная щель 4 мм. Зуб 3.1 в полости рта отсутствует. Тремы между резцами нижней челюсти неравномерные. По данным ОПГ зачаток зуба 3.1 отсутствует.
В	1	Предложите дополнительные методы исследования.
Э	-	Дополнительные методы исследования: ТРГ в прямой и боковой проекции, КТ.
Р2	-	Перечислены все дополнительные методы обследования.
Р1	-	Перечислены не все дополнительные методы обследования.
Р0	-	Дополнительные методы обследования не перечислены.
В	2	Поставьте диагноз
Э	-	Чрезмерно глубокий горизонтальный прикус (K07.22), чрезмерно глубокий вертикальный прикус (K07.23); частичная адентия
Р2	-	Диагноз поставлен верно.
Р1	-	Диагноз поставлен не полно.
Р0	-	Диагноз поставлен неверно.
В	3	Укажите возможные варианты патогенеза данной аномалии прикуса.
Э	-	Причиной формирования глубокого прикуса в данной ситуации послужила адентия 3.1 зуба. В связи с несоответствием размера переднего участка зубной дуги верхней и нижней челюсти происходит потеря режуще-бугоркового контакта. Нарушение контактов между передними зубами обуславливает зубоальвеолярное удлинение в этой области.
Р2	-	Ответ верный.
Р1	-	Ответ не полный.
Р0	-	Ответ неверный. Не раскрыт патогенез аномалии.
В	4	Назначьте режим диспансерного наблюдения.
Э	-	При глубоком прикусе частота осмотра ортодонтom один раз в 3 месяца, оториноларингологом, логопедом — по показаниям. Основное внимание следует обращать на: 1) величину и расположение челюстей; 2) соотношение зубных рядов в сагиттальном, вертикальном и трансверсальном направлениях, форму зубоальвеолярных дуг — зубоальвеолярное удлинение в области передних зубов и

		<p>укорочение в области боковых (контакты режущих краев нижних резцов со скатом дентальных бугров верхних, с коронками зубов в области шеек, с десневым краем, со слизистой оболочкой неба или отсутствие контактов при глубоком резцовом перекрытии);</p> <p>3) раннее кариозное разрушение коронок боковых зубов, повышенную стираемость зубов, раннюю потерю, ретенцию отдельных зубов, адентию, смещение нижней челюсти;</p> <p>4) запоздалое прорезывание боковых зубов при раннем прорезывании передних, состояние тканей пародонта, функциональную нагрузку на резцы;</p> <p>5) форму языка, наличие продольных и поперечных борозд на его спинке, отпечатков коронок зубов.</p> <p>Вредные привычки, бруксизм, укороченная уздечка языка. Заеда в углах рта, нарушение формы губ. Глубина супраментальной борозды, соотношение верхней, средней и нижней частей лица. Нарушение объема головок нижней челюсти в височно-нижнечелюстных суставах. Нарушения функций дыхания, глотания, речи, нарушение осанки.</p>
P2	-	Ответ верный. План ведения пациента описан полностью.
P1	-	Ответ неполный. План ведения пациента раскрыт не полностью.
P0	-	Ответ неверный. План ведения пациента не определен.
B	5	Опишите мероприятия, которые будут проводить во время приема в период диспансерного наблюдения.
Э	-	Санация полости рта. Восстановление формы коронок разрушенных зубов (особенно боковых) и замещение отсутствующих зубов путем протезирования. Нормализация положения зубов, формы зубных дуг, прикуса, размеров челюстей с помощью ортодонтических аппаратов в зависимости от возраста пациента. Нормализация функций зубочелюстной системы. Применение комплексного лечения (ортодонтические, хирургические, протетические, терапевтические, оториноларингологические мероприятия, лечебная гимнастика и др.).
P2	-	Ответ верный. Перечислены все мероприятия при диспансерном наблюдении.
P1	-	Ответ верный. Перечислены не все мероприятия.
P0	-	Ответ неверный.

ых аномалий и постановки диагноза с учетом периода развития зубочелюстной системы, проведение лечебных

с зубочелюстно-лицевыми аномалиями в периоде постоянных зубов.

А ВОПРОСЫ

Профиль лица прямой. Зубные ряды смыкаются по I классу. Резцы верхней челюсти перекрывают резцы нижней
 ПГ: резорбция костной ткани на 1/3 корня.

еских моделей челюстей, ТРГ в прямой и боковой проекции, КТ.

ков (K07.33).

ивных поражений пародонта признан микробный (ВОЗ), то все средства и методы, позволяющие устранить или ослабить биопленки;

ее патогенного влияния на ткани, - антисептиков, а при необходимости - антибиотиков;

вляется как самостоятельным методом профилактики, так и обязательным атрибутом на всех этапах лечения воспаленных тканей пародонта.

ю.

ны, лекарственной терапии. При необходимости хирургическая коррекция.

ики (брекет-система) с целью исправления положения отдельных зубов, создания фиссурно-бугорковых контактов.

о шинирования.

ного аппарата является несъемный ретенционный аппарат по типу шины или постоянное ортопедическое шинирование. При необходимости может быть заменен на несъемный ретенционный аппарат по окончании хирургического этапа лечения.

ых аномалий и постановки диагноза с учетом периода развития зубочелюстной системы, проведение лечебных мероприятий.

с зубочелюстно-лицевыми аномалиями в периоде постоянных зубов.

А ВОПРОСЫ

ческого лечения направленного на создание благоприятных условий для протезирования.

Зубные ряды смыкаются по 2 классу Энгля. Резцы верхней челюсти перекрывают резцы нижней челюсти на 2/3 в положении зубов верхней челюсти в переднем отделе.

еских моделей челюстей, ОПТГ, ТРГ в прямой и боковой проекции, КТ.

мещением зубов (K07.31), скученностью (K07.30).

т техники (брекет-система) и микроимплантов с целью исправления положения отдельных зубов, нормализации ре-
ов, нормализации прикуса.

провести ортодонтическое лечение с использованием несъемной программируемой техники (брекет-система) с п-
кционных промежутков. При этом зубы 1.8, 2.8 мезиализируются на место зубов 1.7,2.7, а зубы 1.7,2.7 – на место

зирования в области отсутствующих 1.6, 2.6 необходимо в качестве опоры применение микроимплантатов, фикс-
естибулярно.

твов может возникнуть необходимость применения микроимплантов для дифференцированного закрытия промеж-

ты ретенционных аппаратов:

мные ретенционные аппараты на верхний и нижний зубные ряды.

яд на ночь, несъемный ретенционный аппарат на нижний зубной ряд.

Вид	Код	Текст названия трудовой функции/ текст элемента мини-кейса
Н	-	038
Ф	A/01.8	Проведение обследования пациентов в целях выявления зубочелюстно-лицевых аномалий и постановки диагноза с учетом

		периода развития зубочелюстной системы, проведение лечебных и реабилитационных мероприятий в объеме, соответствующем требованиям квалификационной характеристики.
Ф	А/03.8	Назначение лечения и контроль его эффективности и безопасности у пациентов с зубочелюстно-лицевыми аномалиями в периоде смены зубов.
...		
И	-	ОЗНАКОМЬТЕСЬ С СИТУАЦИЕЙ И ДАЙТЕ РАЗВЕРНУТЫЕ ОТВЕТЫ НА ВОПРОСЫ
У	-	Пациент 13 лет. Обратился с жалобами на отклеивание брекета от зуба 1.4. В клинику пришел без сопровождения родителей. С его слов проходит лечение в другой клинике, но врач не может его принять по личным обстоятельствам. Сопроводительных документов от врача не имеет. Обратился с просьбой подклеить брекет и провести плановый прием.
В	1	Опишите Ваши действия.
Э	-	В данной клинической ситуации врач не имеет право принимать несовершеннолетнего пациента без сопровождения родителей.
P2	-	Ответ верный.
P1	-	Ответ неполный.
P0	-	Ответ неверный.
В	2	Опишите Ваши действия, в случае если пациент пришел с родителями.
Э	-	В случае, когда пациент пришел на прием с родителями необходимо подписать юридические документы и оказать помощь в рамках подклейки брекета.
P2	-	Ответ верный.
P1	-	Ответ неполный.
P0	-	Ответ неверный.
В	3	Перечислите медицинскую и правовую документацию, которую необходимо оформить для проведения ортодонтических мероприятий в данном случае.
Э	-	При приеме пациента в данной ситуации необходимо оформить следующую документацию: 1. Анкета о состоянии здоровья ребенка для родителей. 2. Информированное добровольное согласие на ортодонтическое лечение. 3. Договор на оказание платных медицинских услуг несовершеннолетним до 18 лет 4. Акт сдачи-приемки оказанных платных медицинских услуг этапный
P2	-	Ответ верный. Перечислены все документы.
P1	-	Ответ не полный. Перечислены не все документы.
P0	-	Ответ неверный.
В	4	Предложите родителям пациента возможный выход из ситуации.

Э	-	В данной ситуации возможным выходом из ситуации является подклейка брекета с дальнейшим продолжением ортодонтического лечения у лечащего врача. При невозможности продолжения ортодонтического лечения у своего врача необходимо расторгнуть договор с клиникой, получить выписку из медицинской карты ортодонтического пациента для продолжения ортодонтического лечения в новой клинике с заключением договора.
P2	-	Ответ верный.
P1	-	Ответ неполный.
P0	-	Ответ неверный.
В	5	Опишите деонтологические проблемы возникающие в предложенном случае.
Э	-	В данной ситуации могут возникнуть проблемы во взаимодействии «врач-врач» и «врач-пациент». При приеме пациента в данной ситуации врач наблюдает пациента на этапе ортодонтического лечения и не может сделать выводы о причинах поломки аппаратуры и эффективности проводимых мероприятий. Врач в полной мере не может ответить на вопросы пациента о качестве проводимого лечения и его результатах, не имея достоверной и полноценной информации.
P2	-	Ответ верный.
P1	-	Ответ не полный.
P0	-	Ответ неверный.

3. ПОКАЗАТЕЛИ И КРИТЕРИИ ОЦЕНИВАНИЯ КОМПЕТЕНЦИЙ

3.1. Критерии и шкалы оценивания выполнения тестовых заданий

Код компетенции	Качественная оценка уровня подготовки		Процент правильных ответов
	Балл	Оценка	
УК-1, УК-2, УК-3, ПК-1, ПК-2, ПК-3, ПК-4, ПК-5, ПК-6, ПК-7, ПК-8, ПК-9, ПК-10, ПК-11, ПК-12, ПК-13	5	Отлично	90-100%
	4	Хорошо	80-89%
	3	Удовлетворительно	70-79%
	2	Неудовлетворительно	Менее 70%

3.2. Критерии и шкала оценивания знаний обучающихся

Код компетенции	Оценка 5 «отлично»	Оценка 4 «хорошо»	Оценка 3 «удовлетворительно»	Оценка 2 «неудовлетворительно»
УК-1, УК-2, УК-3, ПК-1, ПК-2, ПК-3, ПК-4, ПК-5, ПК-6, ПК-7,	Глубокое усвоение программного материала, логически стройное его изложение, дискуссионность данной проблематики,	Твердые знания программного материала, допустимы несущественные неточности в ответе на вопрос, правильное применение теоретических	Знание основного материала, допустимы неточности в ответе на вопросы, нарушение логической последовательно	Незнание значительной части программного материала, неумение даже с помощью преподавателя сформулировать правильные

ПК-8, ПК-9, ПК-10, ПК-11, ПК-12 ПК-13	умение связать теорию с возможностями ее применения на практике, свободное решение задач и обоснование принятого решения, владение методологией и методиками исследований, методами моделирования	положений при решении вопросов и задач, умение выбирать конкретные методы решения сложных задач, используя методы сбора, расчета, анализа, классификации, интерпретации данных, самостоятельно применяя математический и статистический аппарат	сти в изложении программного материала, умение решать простые задачи на основе базовых знаний и заданных алгоритмов действий, испытывать затруднения при решении практических задач	ответы на задаваемые вопросы, невыполнение практических заданий
--	---	---	---	---

3.3. Критерии и шкала оценивания знаний обучающихся при проведении промежуточной аттестации в форме зачета

«ЗАЧТЕНО» – обучающийся дает ответы на вопросы, свидетельствующие о знании и понимании основного программного материала; раскрывает вопросы Программы по дисциплине верно, проявляет способность грамотно использовать данные обязательной литературы для формулировки выводов и рекомендаций; показывает действенные умения и навыки; излагает материал логично и последовательно; обучающийся показывает прилежность в обучении.

«НЕ ЗАЧТЕНО» - обучающийся дает ответы на вопросы, свидетельствующие о значительных пробелах в знаниях программного материала по дисциплине; допускает грубые ошибки при выполнении заданий или невыполнение заданий; показывает полное незнание одного из вопросов билета, дает спутанный ответ без выводов и обобщений; в процессе обучения отмечаются пропуски лекций и занятий без уважительных причин, неудовлетворительные оценки по текущей успеваемости.